

Chilan Bou Ghosson Leite

**Efeito da oxigenoterapia hiperbárica na reconstrução do ligamento
cruzado anterior em modelo experimental em coelhos**

(Versão corrigida. Resolução CoPGr nº 6018, de 13 de outubro de 2011. A versão original
está disponível na Biblioteca FMUSP)

São Paulo

2023

Chilan Bou Ghosson Leite

**Efeito da oxigenoterapia hiperbárica na reconstrução do ligamento
cruzado anterior em modelo experimental em coelhos**

Tese apresentada à Faculdade de Medicina da
Universidade de São Paulo para obtenção do
título de Doutor em Ciências do Sistema
Musculoesquelético.

Programa de Ciências do Sistema
Musculoesquelético

Orientador: Prof. Dr. Marco Kawamura
Demange

Co-orientador: Prof. Dr. Christian Lattermann
(Brigham and Women's Hospital - Harvard
Medical School)

(Versão corrigida. Resolução CoPGr nº 6018, de 13 de outubro de 2011. A versão original
está disponível na Biblioteca FMUSP)

São Paulo

2023

Dados Internacionais de Catalogação na Publicação (CIP)

Preparada pela Biblioteca da
Faculdade de Medicina da Universidade de São Paulo

©reprodução autorizada pelo autor

Leite, Chilan Bou Ghosson
Efeito da oxigenoterapia hiperbárica na
reconstrução do ligamento cruzado anterior em modelo
experimental em coelhos / Chilan Bou Ghosson Leite.
-- São Paulo, 2023.
Tese(doutorado)--Faculdade de Medicina da
Universidade de São Paulo.
Programa de Ciências do Sistema
Musculoesquelético.
Orientador: Marco Kawamura Demange.
Coorientador: Christian Lattermann.

Descritores: 1.Joelho 2.Ligamento cruzado
anterior 3.Reconstrução do ligamento cruzado
anterior 4.Instabilidade articular 5.Oxigenoterapia
hiperbárica 6.Ortopedia

USP/FM/DBD-461/23

Responsável: Erinalva da Conceição Batista, CRB-8 6755

Dedicatória

Aos meus pais, **Magno Santos Leite** e **Vania Sueli Bou Ghosson**, a quem devo tudo o que sou e o que conquistei. Os alicerces da minha formação como pessoa, sempre me guiando com amor, apoio incondicional e sabedoria.

À minha esposa, **Luciana Pádua Tavares**, meu porto seguro e companheira na jornada da vida e da ciência. Pelo seu amor, carinho, paciência e ensinamentos. A quem sou profundamente grato por compartilhar cada desafio e triunfo.

Agradecimentos

Ao professor Dr. **Marco Kawamura Demange**, meu orientador, por sua amizade, confiança, ensinamentos e inspiração ao longo deste percurso. Agradeço por seu apoio não apenas durante a realização desta tese, mas também em minha trajetória na ortopedia e cirurgia do joelho.

Ao professor Dr. **Christian Lattermann**, meu co-orientador, pelo aprendizado, credibilidade e inspiração que enriqueceram meu caminho acadêmico. Sua orientação complementar foi inestimável.

Ao Dr. **Magno Santos Leite**, que também tenho a honra de chamar de pai, por todos os ensinamentos e orientações referentes à medicina hiperbárica, fundamentais para a realização desse trabalho. Você é meu exemplo.

Aos professores Dr. **Gilberto Luis Camanho**, Dr. **Olavo Pires de Camargo** e Dr. **Tarcísio E. P. De Barros**, pela oportunidade de realizar meu doutorado no Instituto de Ortopedia e Traumatologia do Hospital das Clínicas da Universidade de São Paulo.

Aos doutores **Camilo Partezani Helito**, **Fabio Janson Angelini**, **José Ricardo Pécora**, **Luis Eduardo Passarelli Tirico**, **Marcelo Batista Bonadio**, **Marcia Uchoa de Rezende**, **Pedro Nogueira Giglio** e **Roberto Freire da Mota e Albuquerque**, pela convivência no grupo do joelho e os valiosos ensinamentos que moldaram esta tese.

Ao Dr. **Riccardo Gomes Gobbi**, pelos ensinamentos relacionados à cirurgia de joelho e pensamento científico, que enriqueceram substancialmente o teor deste trabalho.

Ao colega Dr. **Bruno Butturi Varone**, pela ajuda durante os experimentos e processamento das amostras, que não teriam sido bem-sucedidos sem sua colaboração.

Ao colega Dr. **Gustavo Bispo dos Santos**, pela assistência durante a realização das cirurgias nos animais.

Aos colegas Dra. **Eliane Tigre Guimarães** e **Luiz Afonso Pires**, do Laboratório de Poluição Atmosférica Ambiental da Faculdade de Medicina da Universidade de São Paulo, pela assistência fundamental na realização das sessões de câmara hiperbárica, um componente crucial desta tese.

À Dra. **Mariana dos Santos Silva** pela ajuda na avaliação dos exames de imagem desta tese.

Ao Dr. **Cesar Augusto Pereira Martins**, pela contribuição e realização dos exames de biomecânica, que acrescentaram um importante aspecto à pesquisa.

À **Maria do Carmo Nunes** e à Dr. **Sueli Blames Damy** pelos cuidados excepcionais com os coelhos durante os experimentos, que foram fundamentais para o sucesso dessa tese.

À Professora Dr. **Rosa Maria Rodrigues Pereira** (*in memoriam*) e à colega **Valeria de Falco Caparbo**, do Laboratório de Metabolismo Ósseo, Reumatologia, Faculdade de Medicina da Universidade de São Paulo, pelo apoio valioso durante a realização dos exames de tomografia.

À **Tania Fernanda Cardoso** pela ajuda prestada ao longo deste processo.

Às secretárias do programa de pós-graduação, **Tânia Borges e Rosana Moreno**, pela eficiência e suporte na burocracia acadêmica, que tornaram todo o processo mais tranquilo.

“The eyes only see what the mind knows” -

Johann Wolfgang von Goethe

Normalização adotada

Esta tese está de acordo com as seguintes normas, em vigor no momento desta edição: Referências: adaptado de *International Committee of Medical Journals Editors* (Vancouver).

Universidade de São Paulo. Faculdade de Medicina. Divisão de Biblioteca e Documentação. Guia de apresentação de dissertações, teses e monografias. Elaborado por Anneliese Carneiro da Cunha, Maria Julia de A. L. Freddi, Maria F. Crestana, Marinalva de Souza Aragão, Suely Campos Cardoso, Valéria Vilhena. 3a ed. São Paulo: Divisão de Biblioteca e Documentação; 2011.

Abreviaturas dos títulos dos periódicos de acordo com *List of Journals Indexed in Index Medicus*.

Vocabulário ortográfico da língua portuguesa, 5a edição, 2009, elaborado pela Academia Brasileira de Letras, em consonância com o Acordo Ortográfico da Língua Portuguesa, promulgado pelo decreto no 6583/2008.

Pesquisa realizada de acordo com as diretrizes das regulamentações padrão de ética em animais ARRIVE (*Animal Research: Reporting of In Vivo Experiments*).

SUMÁRIO

Lista de abreviaturas

Lista de figuras e tabelas

Resumo

Abstract

1. INTRODUÇÃO	1
2. OBJETIVOS	3
3. REVISÃO DA LITERATURA.....	4
3.1. A lesão do ligamento cruzado anterior	4
3.1.1. Falhas da reconstrução do ligamento cruzado anterior	6
3.1.2. Cicatrização do enxerto após reconstrução do LCA	8
3.2. Oxigenoterapia hiperbárica.....	13
3.2.1. A homeostase do oxigênio durante a oxigenoterapia hiperbárica	22
3.2.2. Oxigenoterapia hiperbárica nas lesões musculoesqueléticas.....	25
4. MÉTODOS.....	41
4.1. Procedimento cirúrgico.....	41
4.1.1 Anestesia.....	41
4.1.2. Profilaxia pré-operatória.....	42
4.1.3. Cirurgia de reconstrução do LCA.....	42
4.2. Oxigenoterapia hiperbárica.....	46
4.2.1. Câmara hiperbárica experimental.....	46

4.2.2. Exposição ao oxigênio hiperbárico.....	47
4.2.3. Pressões e dose de oxigênio utilizadas	49
4.3. Eutanásia	50
4.4. Coleta dos espécimes	50
4.5. Ressonância Magnética	50
4.6. Tomografia computadorizada quantitativa periférica de alta resolução (HR- pQCT).....	52
4.7. Análise Macroscópica.....	54
4.8. Análise Biomecânica.....	54
4.9. Análise Estatística.....	56
5. RESULTADOS.....	58
5.1. Ressonância magnética.....	58
5.2. Tomografia computadorizada quantitativa periférica de alta resolução (HR- pQCT).....	60
5.3. Análise Macroscópica.....	61
5.4. Avaliação Biomecânica.....	62
6. DISCUSSÃO	64
7. CONCLUSÃO.....	75
8. ANEXOS.....	76
9. REFERÊNCIAS.....	85

Lista de abreviaturas

AP	proteína ativadora
ATA	Atmosfera absoluta
atm	Atmosfera
ATP	Adenosina trifosfato
bFGF	Fator de crescimento fibroblástico básico
BV/TV	Fração de volume ósseo
CEUA	Comissão de Ética no Uso de Animais da instituição
Ct.Th	Espessura cortical
Ct.vBMD	Densidade mineral óssea volumétrica cortical
DAMPs	Padrões moleculares associados ao dano
ELD	Músculo extensor longo dos dedos
EROs	Espécies reativas de oxigênio
FIH	Fator inibidor do HIF-1
FMUSP	Faculdade de Medicina da Universidade de São Paulo
GAG	Glicosaminoglicanos
HR-pQCT	Tomografia computadorizada quantitativa periférica de alta resolução
IPT	Instituto de Pesquisas Tecnológicas de São Paulo
Kgf	Quilograma-força
LCA	Ligamento cruzado anterior
LCM	Ligamento colateral medial
MAPK	Proteína-quinases ativadas por mitógenos
MEC	Matriz extracelular

MMP	Metaloproteinase
NF- κ B	Fator nuclear <i>kappa</i> -B
N	Newtons
NLPM	Normais Litros/min
NO	Óxido nítrico
NOS	NO <i>synthase</i>
NOX	NAD(P)H oxidase,
HA	Hidroxiapatita
HIF-1	Fator induzível por hipóxia-1
I κ B	Inibidor de κ B quinase
IKK	Inibidor de κ B quinase
IL-()	Interleucinas
OHB	Oxigenoterapia hiperbárica
PDGF	Fator de crescimento derivado das plaquetas
PHD	Domínio de prolil-hidroxilases
PISA	Plataforma de Imagem na Sala de Autópsia
PO ₂	Pressão parcial do oxigênio
RM	Ressonância magnética
RSR	Relação sinal-ruído
TGF- β	Fator de crescimento transformante-beta
Tb.N	Número trabecular
Tb.Sp	Separação trabecular
Tb.Th	Espessura trabecular

Tb.vBMD	Densidade mineral óssea volumétrica trabecular
TIMPs	Inibidores teciduais da metaloproteinases
Tt.vBMD	Densidade mineral óssea volumétrica total
TNF- α	Fator de necrose tumoral-alpha
VEGF	Fator de crescimento endotelial vascular

Lista de figuras

Figura 1.	Representação gráfica do processo de cicatrização do enxerto após a reconstrução do LCA em função da força do enxerto.....	10
Figura 2	Ilustração representando a difusão tecidual do oxigênio.....	16
Figura 3	Representação esquemática da relação entre hipóxia, EROs, NF- κ B e HIF-1, e seus efeitos durante o processo cicatricial.....	20
Figura 4	Produção de EROs mitocondrial de acordo com a oxigenação.....	25
Figura 5	Fatores associados à falha da cicatrização do LCA, e os potenciais mecanismos de ação da OHB que favorecem a cicatrização ligamentar.....	39
Figura 6	Procedimento cirúrgico de reconstrução do LCA no coelho.....	44
Figura 7	Desenho experimental do estudo.....	45
Figura 8	Câmara hipohiperbárica experimental.....	47
Figura 9	Animais posicionados em gaiolas especiais para o tratamento com oxigenoterapia hiperbárica dentro da câmara hiperbárica.....	49
Figura 10	Ressonância magnética do joelho de coelho após cirurgia de reconstrução do ligamento cruzado anterior.....	52
Figura 11	Aparelho de Tomografia computadorizada quantitativa periférica de alta resolução.....	54
Figura 12	Espécime locado na máquina de ensaio biomecânico.....	56

Figura 13	Ressonância magnética do joelho do coelho mostrando a região de interesse para cálculo da relação sinal-ruído do enxerto no túnel tibial.....	58
Figura 14	Análise por Tomografia computadorizada quantitativa periférica de alta resolução do túnel ósseo femoral.....	60
Figura 15	Imagem macroscópica do joelho.....	61
Figura 16	Avaliação biomecânica do enxerto (OHB e Ar ambiente) e do LCA nativo (OHB e Ar ambiente - contralateral)	63

Lista de tabelas

Tabela 1	Medidas do diâmetro dos túneis ósseos femoral e tibial.....	58
Tabela 2	Cálculo da área da região central dos túneis femoral e tibial.....	59
Tabela 3	Análise biomecânica do enxerto nos grupos OHB e ar ambiente.....	62

RESUMO

Leite CBG. Efeito da oxigenoterapia hiperbárica na reconstrução do ligamento cruzado anterior em modelo experimental em coelhos [tese]. São Paulo: Faculdade de Medicina, Universidade de São Paulo; 2023

INTRODUÇÃO: A lesão do ligamento cruzado anterior (LCA) gera instabilidade articular, limitações nas atividades e pode levar à osteoartrite pós-traumática, impactando negativamente a qualidade de vida dos pacientes. A cirurgia de reconstrução do LCA é o padrão-ouro para o tratamento dessa lesão, que apesar de geralmente eficaz, pode apresentar desfechos adversos em até 25% dos casos. Nesse sentido, diferentes estratégias têm sido estudadas a fim de otimizar o processo de maturação do enxerto e reduzir o índice de falhas. A oxigenoterapia hiperbárica (OHB) é uma dessas potenciais estratégias, com sucesso comprovado para o tratamento de feridas de pele, porém pouco explorada no tratamento da lesão do LCA. Este estudo tem como objetivo investigar o efeito da OHB na cicatrização do enxerto após a reconstrução do LCA utilizando um modelo animal em coelhos. **MÉTODOS:** Coelhos machos da raça New Zealand foram submetidos à reconstrução do LCA utilizando o tendão do músculo extensor longo dos dedos como enxerto, e divididos aleatoriamente em dois grupos: o grupo OHB (n=6) e o grupo ar ambiente (n=6). O grupo OHB recebeu tratamento hiperbárico com 100% de oxigênio a 2,5 atmosferas absolutas por 2 horas diárias durante 5 dias consecutivos, a partir do primeiro dia após a cirurgia. O grupo ar ambiente permaneceu em ar ambiente durante todo o período. Doze semanas após a cirurgia de reconstrução do LCA, os animais foram sacrificados, e seus joelhos foram coletados para análise de ressonância magnética, tomografia computadorizada quantitativa periférica de alta

resolução, características macroscópicas e biomecânicas. **RESULTADOS:** O grupo OHB apresentou melhor maturação e osteointegração do enxerto em comparação ao grupo mantido em ar ambiente, evidenciadas pela menor intensidade de sinal do enxerto, diminuição do tamanho dos túneis ósseos femorais e tibiais, e valores superiores de densidade mineral óssea. Além disso, testes biomecânicos indicaram que o grupo OHB apresentou maior força máxima de tração até a falha e rigidez mais elevada do que o grupo ar ambiente. **CONCLUSÃO:** O uso adjuvante da OHB após a reconstrução do LCA proporcionou melhores características estruturais do enxerto e da interface osso-enxerto na avaliação por exames de imagem, incluindo a redução do sinal do enxerto e o estreitamento dos túneis ósseos, além de aperfeiçoar as características biomecânicas do enxerto no modelo animal em coelhos. Esses resultados fornecem informações importantes sobre a aplicação clínica da OHB como uma intervenção terapêutica para melhorar a cicatrização após a reconstrução do LCA, e encorajam a realização de pesquisas adicionais nessa e em outras áreas da ortopedia.

Palavras-chave: Joelho. Ligamento cruzado anterior. Instabilidade articular. Oxigenoterapia hiperbárica.

ABSTRACT

Leite CBG. Effect of hyperbaric oxygen therapy on the reconstruction of the anterior cruciate ligament in an experimental rabbit model [thesis]. São Paulo: “Faculdade de Medicina, Universidade de São Paulo”; 2023

INTRODUCTION: Anterior cruciate ligament (ACL) injury leads to joint instability and activity limitations, and can result in post-traumatic osteoarthritis, negatively impacting patients' quality of life. Reconstruction of the ACL is the gold standard treatment for this injury, although it can still yield adverse outcomes in up to 25% of cases. In this regard, different strategies have been explored to optimize the graft maturation and reduce the rates of failure. Hyperbaric oxygen therapy (HBOT) is one such potential strategy, with proven success in wound treatment but relatively unexplored in the management of ACL injury and reconstruction. This study aims to investigate the effect of HBOT on graft healing following ACL reconstruction using a rabbit animal model. **METHODS:** Male New Zealand rabbits underwent ACL reconstruction using the extensor digitorum longus tendon as a graft and were randomly divided into two groups: the HBOT group (n=6) and the ambient air group (n=6). The HBOT group received hyperbaric treatment with 100% oxygen at 2.5 absolute atmospheres for 2 hours daily for 5 consecutive days, starting in the first day after surgery. The ambient air group remained in normal room air throughout the entire period. Twelve weeks after ACL reconstruction, the animals were euthanized, and their knees were collected for magnetic resonance imaging, high-resolution peripheral quantitative computed tomography, macroscopic evaluation, and biomechanical testing. **RESULTS:** The HBOT

group demonstrated better graft maturation and osteointegration compared to the ambient air group, as evidenced by lower graft signal intensity, reduced size of femoral and tibial bone tunnels, and higher bone mineral density values. Additionally, biomechanical tests indicated that the HBOT group exhibited greater load to failure and stiffness compared to the ambient air group. **CONCLUSION:** The adjuvant use of HBO after ACL reconstruction provided better structural characteristics of the graft and the bone-graft interface in imaging evaluations, including a reduction in graft signal, and narrowing of the bone tunnels, as well as an improvement in graft biomechanical characteristics in the animal model in rabbits. These findings provide valuable insights into the clinical application of HBOT as a therapeutic intervention to enhance healing following ACL reconstruction and encourage further research in the orthopedic field.

Keywords: Knee. Anterior cruciate ligament. Joint instability. Hyperbaric oxygenation.

1. INTRODUÇÃO

O joelho é uma articulação complexa e estável capaz de realizar diferentes tipos de movimentos necessários para a mobilidade e funcionalidade diária¹. Apesar disso, pouco da sua estabilidade é provida pela congruência óssea. Nesse sentido, a capsula articular e os ligamentos que o circundam têm papel crucial na estabilização dessa articulação². Diferentes ligamentos atuam como estabilizadores do joelho, dos quais se destaca o ligamento cruzados anterior (LCA) graças à sua posição anatômica e função biomecânica². O LCA se origina na porção mais posterior e medial do côndilo femoral lateral, percorrendo o espaço intra-articular até a região central da tibia, onde se insere anterior e lateralmente à espinha tibial medial³. Sua função primordial é atuar como um restritor central tibiofemoral, prevenindo a subluxação anterior da tibia em relação ao fêmur^{4,5}. Além disso, desempenha um papel significativo na estabilização rotacional do joelho durante movimentos diversos, como saltos e mudanças de direção⁶.

Devido ao impacto funcional significativo e à dificuldade intrínseca de cicatrização do LCA, a reconstrução cirúrgica usando um enxerto, geralmente tendíneo, é atualmente o tratamento preferido para essa lesão^{5,7}. E, apesar dos resultados pós-operatórios serem majoritariamente favoráveis, desfechos negativos ainda ocorrem, incluindo a falha de cicatrização do enxerto. Nesse sentido, para uma completa cicatrização e maturação do novo ligamento é necessário que ocorra a integração do enxerto no túnel ósseo adjacente, em um processo que pode durar até um ano após a cirurgia⁸. Esse tempo prolongado de cicatrização pode aumentar o risco de rotura do enxerto, uma vez que a resistência do novo ligamento pode não estar totalmente restaurada. Diferentes estratégias adjuvantes têm sido estudadas

buscando otimizar esse processo cicatricial e reduzir o índice de falhas, tais como o uso de fatores de crescimento, células mesenquimais e estratégias biofísicas.

A oxigenoterapia hiperbárica (OHB), modalidade terapêutica na qual 100% de oxigênio é administrado sob pressão atmosférica aumentada dentro de uma câmara fechada, e que tem mostrado resultados promissores na cicatrização de feridas, é uma dessas opções⁹. Particularmente no contexto da lesão ligamentar, a OHB estimula a organização e síntese do colágeno e demais componentes da matriz extra-articular (MEC) e a osteogênese, processos cruciais para a maturação e integração do enxerto do LCA. Além disso, o uso intermitente do oxigênio sob pressão aumentada gerado pela OHB aumenta a distância de difusão do oxigênio e induz a síntese de novos vasos sanguíneos, garantindo a nutrição adequada a áreas em hipóxia, como ocorre no enxerto ligamentar¹⁰. Apesar do seu potencial em otimizar processos cicatriciais, o uso da OHB foi pouco explorado no contexto das lesões do LCA. Dessa forma, buscando melhor compreensão do papel da OHB como tratamento adjuvante na reconstrução do LCA, este trabalho foi desenvolvido para avaliar o efeito da OHB na cicatrização e osteointegração do enxerto após a cirurgia de reconstrução do LCA em um modelo experimental em coelhos.

2. OBJETIVOS

2.1. Objetivos gerais

- Avaliar o efeito do tratamento adjuvante da OHB após a reconstrução do LCA nas características biomecânicas e estruturais do enxerto em um modelo animal em coelhos.

2.2. Objetivos específicos

- Comparar as alterações estruturais do enxerto e da interface osso-enxerto nos exames de imagem (ressonância magnética e tomografia computadorizada quantitativa periférica de alta resolução) após a reconstrução do LCA entre animais submetidos ou não ao tratamento adjuvante com OHB.
- Comparar as características biomecânicas do enxerto após a reconstrução do LCA entre animais submetidos ou não ao tratamento adjuvante com OHB.

3. REVISÃO DA LITERATURA

3.1. A lesão do ligamento cruzado anterior

A lesão do LCA é considerada a principal lesão ligamentar do joelho. De fato, números superiores a 200.000 casos por ano são estimados nos Estados Unidos, sendo que a maioria requer cirurgia¹¹⁻¹³. No Brasil, a epidemiologia real da lesão do LCA não foi totalmente descrita, e números anuais de lesões foram reportados apenas para populações específicas¹⁴. Entretanto, taxas similares de tratamento cirúrgico após a rotura do LCA foram estimadas¹⁵. Por se tratar de uma lesão que acomete principalmente pessoas ativas, e devido à crescente participação em atividades esportivas da população geral, desde crianças a idosos, o número de casos diagnosticados da lesão do LCA tem aumentado exponencialmente¹¹. A deficiência funcional gerada pela lesão do LCA traz importante limitação a esportes que envolvem rotação do corpo sobre o joelho e mudanças bruscas de direção^{4,16}. Além disso, as alterações da biomecânica articular decorrentes da lesão, assim como o processo inflamatório desencadeado pela lesão e a própria agressão às estruturas adjacentes locais, por exemplo, a cartilagem articular, podem levar ao desencadeamento de osteoartrite pós-traumática, com consequente detrimento da qualidade de vida dos pacientes¹⁷⁻¹⁹. Todos esses fatores em conjunto são responsáveis pelo grande impacto socioeconômico relacionado à lesão do LCA.

Estratégias cirúrgicas e não-cirúrgicas foram sugeridas como tratamento da rotura do LCA. Entretanto, diferente de outros ligamentos extra-articulares, o LCA apresenta a característica peculiar de não cicatrizar espontaneamente, e, portanto, tem na cirurgia seu tratamento ideal^{5,7}. Múltiplas causas têm sido associadas a esse déficit de cicatrização, incluindo a presença do líquido sinovial, que gera um ambiente intra-articular adverso à

cicatrização (devido à presença de plasmina e ao aumento da atividade de collagenases), as alterações no metabolismo celular intrínseco do LCA (menor proliferação, migração e síntese de colágeno), a produção limitada de fatores de crescimento, a redução da capacidade angiogênica e a diminuição do fluxo sanguíneo gerado pela própria rotura ligamentar^{5,19-21}.

Dentre as modalidades de tratamento cirúrgico, tanto o reparo primário do ligamento quanto sua reconstrução foram propostos para tratar as lesões do LCA²². Contudo, devido ao processo deficiente de cicatrização, tentativas iniciais de reparo do LCA não apresentaram resultados satisfatórios²². Dessa forma, atualmente considera-se o procedimento de reconstrução ligamentar, que consiste na substituição do tecido danificado por um enxerto normalmente tendíneo, como o padrão-ouro de tratamento. De fato, em cerca de 60 a 90% dos casos a reconstrução do LCA é realizada¹³.

A cirurgia de reconstrução do LCA traz resultados pós-operatórios majoritariamente favoráveis com relação à melhora completa da estabilidade articular e retorno ao esporte²³. Porém, resultados não satisfatórios são reportados em até 25% dos pacientes²⁴. Esses casos são considerados como falha cirúrgicas, e representam importante causa de insatisfação após a cirurgia²⁵. Apesar de não existir uma definição única, falhas na reconstrução do LCA podem representar incapacidades funcionais que impedem o retorno às atividades habituais, ausência de estabilidade articular, e até quadros de ruptura do enxerto²⁵⁻²⁷. Além disso, a despeito do sucesso cirúrgico, estudos prévios mostram que a maior parte dos pacientes submetidos à reconstrução do LCA evolui com osteoartrite do joelho independente da cirurgia, o que impõe ainda mais receios a respeito do tratamento da lesão do LCA²⁸.

3.1.1. Falhas da reconstrução do ligamento cruzado anterior

Diferentes mecanismos têm sido apontados como fatores causais para a falha da reconstrução do LCA^{25,29}. Nesse sentido, causas mecânicas e biológicas podem ser didaticamente separadas, apesar de frequentemente coexistirem^{27,30,31}. Causas mecânicas envolvem fatores ligados à cirurgia, incluindo erros de técnica cirúrgica e utilização de materiais de fixação do enxerto inapropriados³². Dentre esses, o mal posicionamento dos túneis ósseos, em particular o túnel femoral, é apontado como o fator causal mais comum para falha da cirurgia³³. Esse posicionamento inadequado pode causar restrição da amplitude de movimento do joelho, impacto do enxerto nas porções ósseas adjacentes e sua ruptura³⁴. Além do mal posicionamento, a não correção de lesões associadas do joelho, como apresentado no clássico trabalho de LaPrade et al. que demonstrou que o enxerto do LCA sofre maior sobrecarga quando o compartimento posteromedial está conjuntamente lesionado³⁵, assim como alterações de eixo dos membros inferiores, como o varo do joelho, o aumento do *slope* tibial posterior, e/ou o aumento da rotação interna tibiofemoral tendem a aumentar o risco de ruptura do enxerto^{36,37}. Um trabalho recente demonstrou que um ângulo tibiofemoral mais elevado está associado a uma maior chance de rotura do enxerto de LCA necessitando de cirurgia de revisão, especialmente quando o ângulo tibiofemoral excede 4,5 graus³⁸.

Além dos fatores mecânicos, processos biológicos também podem levar à falha da reconstrução ligamentar³⁹. Nesse caso, fatores como o influxo de líquido sinovial ao redor do enxerto e nos túneis ósseos, e a necrose óssea que potencialmente ocorre ao realizar a confecção dos túneis ósseos são apontados como aspectos biológicos relacionados à falha da cirurgia^{24,39}. Esses fatores biológicos, juntamente com os fatores mecânicos, podem induzir

a liberação de citocinas pro-inflamatórias e fatores degradativos que culminam na deficiência do processo cicatricial²⁴.

A fim de otimizar o processo cicatricial após a reconstrução do LCA, é necessário inicialmente entender como se caracteriza a inserção nativa do ligamento nos ossos adjacentes, e compreender como a resposta biológica normal progride durante a cicatrização do enxerto pós-reconstrução. Nesse sentido, a inserção nativa do LCA é composta por inserções diretas e indiretas do ligamento no osso, formando uma estrutura altamente especializada capaz de transmitir cargas mecânicas complexas na interface osteoligamentar⁴⁰. Nesse sentido, a inserção direta se caracteriza por um tecido fibrocartilaginoso, que gradualmente se transacionam do ligamento em direção à cartilagem e então ao osso^{41,42}. Nessa região de inserção direta, a composição da matriz extracelular (MEC) se relaciona diretamente à demanda mecânica na interface ligamento-osso⁴¹. Assim, a força compressiva que ocorre nesse local induz a produção e organização das moléculas que compõe a cartilagem, por exemplo os glicosaminoglicanos (GAG)^{41,43}. Com a progressão do estresse de compressão, o padrão de proteoglicanos (que contém GAG) se altera, e agreganos e proteínas de ligação se tornam mais proeminentes⁴³. Tipos específicos de colágenos presentes na cartilagem, incluindo os colágenos do tipo II, IX, X e XI, também formam a MEC insercional^{40,41}. O colágeno X, por exemplo, tem papel importante na ligação e manutenção da interface entre a porção não mineralizada e a porção mineralizada da fibrocartilagem. A inserção indireta, por sua vez, ocorre através das fibras de Sharpey, que são fibras de colágeno responsáveis por ancorar o ligamento ao osso adjacente, proporcionando resistência mecânica ao conjunto tendão-osso⁴⁰.

Após a reconstrução do LCA, a complexa estrutura ligamentar nativa não consegue ser restaurada, em parte devido à ausência da remodelação da fibrocartilagem na interface osso-enxerto⁴⁴. Dessa maneira, ao invés do tecido fibrocartilaginoso natural, uma camada cicatricial fibrovascular é formada e incorpora o tecido⁴⁴. É a partir desse tecido que se inicia o processo de osteointegração do enxerto⁴⁴. Esse tecido fibrótico é progressivamente mineralizado, com subseqüente expansão óssea e incorporação do enxerto⁴⁰. Por fim, restabelece-se a continuidade das fibras de colágeno, resultando na formação da junção osteoligamentar⁴⁰. Além disso, a porção intra-articular do enxerto também passa por um processo de transformação, a chamada ligamentização, que culmina com um tecido de características similares, porém não idênticas, ao ligamento nativo⁴⁵.

3.1.2. Cicatrização do enxerto após reconstrução do LCA

O processo de cicatrização do enxerto após a reconstrução do LCA compreende três fases distintas e sobrepostas: a fase inicial, a fase proliferativa e fase de ligamentização⁴⁵. A fase inicial ocorre no primeiro mês após a implantação do enxerto, e se caracteriza pela hipocelularidade e aumento da necrose tecidual, principalmente na região central do enxerto⁴⁵. Diferentes mediadores inflamatórios, quimiocinas e citocinas, como o fator de necrose tumoral-alpha (TNF- α), e as interleucinas-1 e -6 (IL-1 e IL-6), são liberados desencadeando o processo inflamatório e a liberação de fatores de crescimento que culminarão na migração e proliferação de células inflamatórias, revascularização e síntese de componentes da MEC³⁰. Além disso, espécies reativas de oxigênio (EROs) também atuam como sinalizadores do recrutamento celular, orquestrando a fase inicial do processo cicatricial⁴⁶. Ainda nessa fase, ocorre o início do remodelamento tecidual (em torno da 1ª e

2ª semana após a cirurgia), marcado pelo influxo de neutrófilos e principalmente macrófagos na periferia do enxerto, que ajudam a controlar a inflamação inicial^{30,45}.

Após cerca de um mês da implantação do enxerto, inicia-se a fase proliferativa. As células inflamatórias inicialmente recrutadas para iniciar a cicatrização são substituídas por fibroblastos e miofibroblastos capazes de guiar o processo proliferativo^{45,47}. Nesse momento, a resistência mecânica do enxerto diminui em relação à inicial, fato que coloca em risco a formação estrutural do tecido⁴⁵. A fase proliferativa é caracterizada pela máxima atividade celular e alterações da MEC, e ocorre em um período aproximado de até 12 semanas após a cirurgia^{45,48}. A celularidade aumenta rapidamente a níveis superiores ao ligamento nativo, com aglomerados celulares presentes principalmente na periferia do enxerto, e áreas acelulares no centro²⁶. Esses aglomerados hipercelulares formados por células mesenquimais e fibroblastos são responsáveis pela síntese e liberação de diferentes fatores de crescimento, como o fator de crescimento fibroblástico básico (bFGF), fator de crescimento transformante-beta (TGF- β), fator de crescimento derivado das plaquetas (PDGF)^{26,45}, que são substâncias fundamentais para o reparo tecidual. Ao final dessa fase, a celularidade diminui progressivamente, porém ainda se mantém elevada em relação ao LCA nativo. Durante esse mesmo período, observa-se também um grande número de miofibroblastos, células capazes de exercer tensão isométrica no ambiente celular e extracelular⁴⁵. No LCA intacto, essas células são responsáveis pelo padrão ondulado das fibras de colágeno encontradas no ligamento nativo. O número de miofibroblastos aumenta progressivamente durante os 3 primeiros meses de pós-reconstrução ligamentar, restaurando a capacidade de tensão *in situ* necessária para o posterior processo de ligamentização do enxerto^{49,50}. De

maneira interessante, ainda que o número de miofibroblastos seja expressivo durante o processo de reparo tecidual, esse número é menor quando comparado ao ligamento normal⁵⁰.

Após a implantação do enxerto, devido à necrose avascular inicial no processo de cicatrização, ocorre hipóxia, com conseqüente aumento na produção do fator de crescimento endotelial vascular (VEGF) e intensa revascularização do enxerto²⁶. Este processo, assim como a infiltração celular, se inicia na periferia do enxerto²⁶. O aumento da vascularização e do infiltrado extracelular reduz a capacidade mecânica do tecido. Dessa maneira, estudos prévios mostraram que o enxerto tem sua menor capacidade de resistência mecânica nessa fase, cerca de 6 a 8 semanas após a cirurgia⁴⁵. Além disso, há redução na densidade das fibrilas de colágeno de maior diâmetro (predominantes do LCA nativo e nos tendões patelar e flexores), que progressivamente são substituídas por fibrilas de menor diâmetro, cuja resistência mecânica é menor⁵¹. Por fim, a defasagem da força mecânica do enxerto é também justificada pelas alterações do *cross-linking* do colágeno e o aumento na concentração de colágeno tipo III, ao invés de colágeno tipo I, como componente da MEC⁵¹.

Cerca de 3 meses após a implantação do enxerto, ocorre a fase de ligamentização ou de maturação do enxerto, seguindo a fase proliferativa^{51,52}. Nessa fase, nota-se a transformação progressiva do enxerto visando a restauração das características do ligamento nativo. Entretanto, essa transformação não ocorre por completo⁵². A celularidade tende a retornar aos valores normais em relação ao ligamento nativo até o 6º mês de pós-operatório⁴⁵. De maneira similar, as proteínas da MEC e o *cross-linking* do colágeno também tendem a normalizar suas características. A vascularização ao longo do enxerto diminui, e a distribuição normal dos vasos se reestabelece até cerca de 12 meses após a cirurgia^{45,48}. Contudo, algumas alterações permanecem. A quantidade de colágeno tipo III diminui durante

a fase de ligamentização em relação a fase proliferativa, porém ainda se mantém elevada quando comparada ao LCA nativo⁵¹. O diâmetro das fibrilas de colágeno permanece heterogêneo e seu padrão ondulado não retorna completamente⁴⁸. Um estudo experimental em caprinos demonstrou que somente 3 anos após a implantação do enxerto alcançou-se valores basais da quantidade de colágeno tipo III. Desse modo, sugeriu-se que o processo de ligamentização se perpetue ao menos durante todo esse período⁵³. A Figura 1 ilustra esse processo.

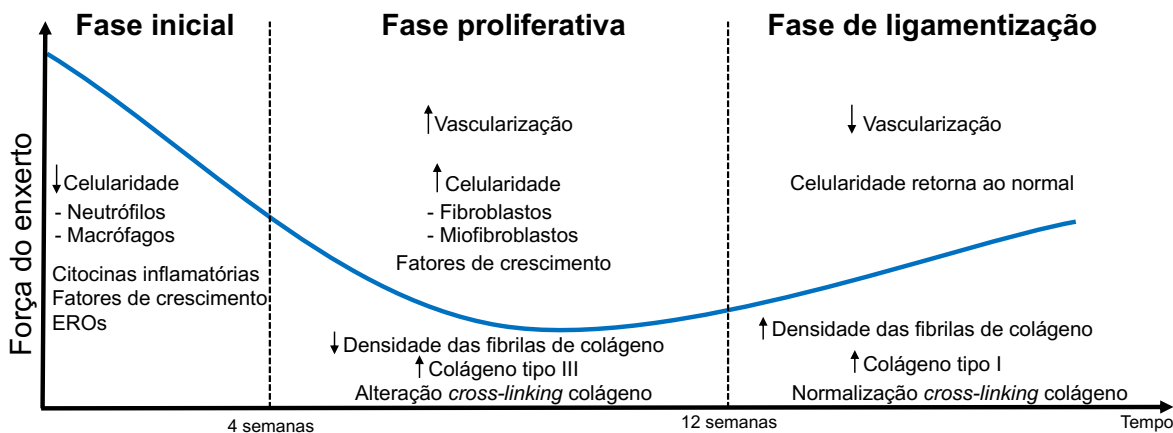


Figura 1. Representação gráfica do processo de cicatrização do enxerto após a reconstrução do LCA em função da força do enxerto. Na fase inicial da cicatrização, que dura cerca de 4 semanas, há uma predominância de hipocelularidade, inflamação, produção de citocinas pró-inflamatórias, fatores de crescimento e espécies reativas de oxigênio. Na fase proliferativa subsequente, ocorre aumento da vascularização e do número de células, especialmente fibroblastos e miofibroblastos, redução das fibrilas de colágeno, aumento da síntese de colágeno tipo III e mudanças no cross-linking do colágeno. Isso resulta na menor força de resistência durante o processo cicatricial. Cerca de 12 semanas após a cirurgia, inicia-se a fase de ligamentização, com redução da vascularização, retorno à celularidade normal, aumento na densidade das fibrilas de colágeno, aumento do colágeno tipo I e normalização do *cross-linking* do colágeno.

Simultaneamente ao remodelamento intra-articular ocorre a maturação da porção óssea. Diversos estudos mostram que após a 12^a semana, a zona de transição entre o enxerto

e o túnel ósseo se torna mais organizada, com aumento na densidade das fibras de Sharpey⁴⁵. Entretanto, por se tratar de tecidos histologicamente distintos, o processo de integração do enxerto no osso é lentificado, fato que é dificultado ainda mais pelo ambiente intra-articular adverso no qual o LCA está localizado^{7,20}. Dessa forma, o processo de cicatrização após a reconstrução do LCA pode não ser efetivo, culminando com a falha da cirurgia.

Visando melhorar o processo cicatricial e os resultados pós-operatórios após a reconstrução do LCA, diferentes estudos têm explorado estratégias para otimizar o processo biológico cicatricial do enxerto^{7,45}. Grande parte desses estudos são direcionados para a cicatrização que ocorre na interface tendão-osso, uma vez que é o local onde tecidos distintos devem se integrar⁵⁴. Nesse sentido, o processo de osteointegração ligamentar deve ser balanceado de forma a garantir uma inserção eficiente sem comprometer a resistência mecânica intra-articular do enxerto. Assim, a indução da angiogênese é crucial para favorecer a sobrevivência e integração do enxerto no osso, porém quando em excesso pode gerar fraqueza, diminuindo sua resistência mecânica⁴⁵. Além disso, a resposta inflamatória e a produção de enzimas degradativas da matriz são essenciais para o processo de cicatrização, mas quando exacerbadas podem causar a deterioração ligamentar no ambiente intra-articular e na interface tendão-osso^{30,54}.

O uso de terapias biológicas para otimizar o processo cicatricial após a reconstrução do LCA tem sido cada vez mais explorado, trazendo resultados promissores^{7,54}. Apesar do grande número de estratégias estudadas, pouco se avançou em termos de melhora de desfechos clínicos. Ademais, a maioria dessas estratégias foi investigada apenas em estudos pré-clínicos e, portanto, seu real benefício em pacientes ainda precisa de maiores esclarecimentos. Dentre essas estratégias biológicas que potencialmente se mostraram

efetivas na modulação do processo cicatricial e osteointegração do enxerto após a reconstrução do LCA, incluem-se o uso associado de células mesenquimais⁵⁵⁻⁶⁰, fatores de crescimento^{47,61}, inclusive associados à terapia genica para otimizar seu fornecimento no local da lesão^{7,62,63}, plasma rico em plaquetas⁶⁴, medidas farmacológicas (por exemplo, hormônio da paratireoide⁶⁵, sinvastatina⁶⁶, bifosfonatos⁶⁷), moléculas bioativas (ácido ascórbico⁴⁶, ômega-3^{68,69}), biomateriais^{59,70,71} e medidas biofísicas (terapia ultrassônica de baixa intensidade e terapia de ondas de choque^{72,73}). Nesse sentido, a oxigenoterapia hiperbárica (OHB) se enquadraria como uma estratégia adicional, com alguns estudos pré-clínicos sugerindo resultados promissores na reorganização das fibras de colágeno, neovascularização e osteoindução^{74,75}.

Diferentes evidências sugerem o papel favorável da OHB nos processos cicatriciais⁷⁶. Entretanto, seu efeito em lesões musculoesqueléticas foi pouco explorado. Os próximos tópicos irão abordar conceitos básicos da OHB e seus mecanismos de ação, e como esses mecanismos seriam benéficos no tratamento adjuvante de lesões musculoesqueléticas, particularmente na lesão do LCA.

3.2. Oxigenoterapia hiperbárica

Oxigenoterapia hiperbárica (OHB) é uma modalidade de tratamento na qual 100% de oxigênio é administrado sob pressão ambiente aumentada dentro de uma câmara fechada⁹. Essa pressão é geralmente mensurada em termos de atmosferas absolutas (ATA), que representa a soma da pressão atmosférica (1 atm a nível do mar) com a pressão adicional aplicada^{77,78}. Em termos terapêuticos, uma pressão mínima de 1,4 ATA foi demonstrada como necessária para alcançar efeitos clínicos⁷⁸. A duração de cada sessão normalmente

compreende um período de 1,5 a 2 horas, uma vez ao dia, de uma até três vezes ao dia^{9,78}. A OHB pode ser realizada em câmaras com apenas um paciente (*monoplace*) ou com diversos pacientes dentro da mesma câmara (*multiplace*). A quantidade de sessões, por sua vez, depende da patologia a ser tratada, e diversos protocolos são comumente utilizados^{9,77}. A *Undersea and Hyperbaric Medical Society* e o *European Committee on Hyperbaric Medicine* estabeleceram indicações e contraindicações para o uso de OHB. Essas informações foram sumarizadas e apresentadas no ANEXO A^{79,80}. A OHB tem se mostrado bastante segura para o tratamento de diferentes doenças, inclusive lesões musculoesqueléticas⁸¹⁻⁸⁴. Barotraumas, especialmente na orelha média e pulmonar, miopia e agravamento da catarata em pacientes que já têm essa condição são eventos adversos menores e geralmente reversíveis. Neurotoxicidade, podendo causar convulsões, edema pulmonar e insuficiência cardíaca congestiva são eventos adversos graves reportados, porém com ocorrência rara⁹.

De maneira geral, a OHB atua a fim de aumentar a quantidade de oxigênio dissolvido no sangue, elevando a pressão parcial de oxigênio (PO₂) nos tecidos e conseqüentemente aumentando a distância de difusão do oxigênio a partir dos capilares⁸⁵. Nesse sentido, OHB é geralmente utilizada para corrigir eventos isquêmicos ou hipoxêmicos, restaurando e otimizando processos metabólicos dependentes do oxigênio⁸⁶. Além disso, OHB também se mostrou capaz de aumentar a atividade bactericida/bacteriostática e inativar a síntese de toxinas bacterianas⁸⁷. No contexto da cirurgia de reconstrução do LCA, esses poderiam ser efeitos benéficos adicionais na prevenção de infecções pós-operatórias.

Em casos de lesões ou estados pós-operatórios, a demanda por oxigênio pode aumentar consideravelmente, e um tecido em estados de estresse pode requerer cerca de 60 ml de oxigênio para manter seu metabolismo adequado⁸⁸. Essa demanda aumentada de

oxigênio somada à sua menor disponibilidade, uma vez que a oferta de oxigênio está diminuída por conta das lesões vasculares e microvasculares locais associadas ao trauma cirúrgico, leva o tecido à hipóxia, que quando prologada gera prejuízo ao tecido⁸⁶.

A nível do mar, a concentração de oxigênio dissolvido no sangue é cerca de 3 ml/litro de sangue⁸⁸. Quando o oxigênio é fornecido à 100% em uma pressão ambiente de 1 ATA, a quantidade de oxigênio dissolvido no sangue alcança aproximadamente 15 ml/litro de sangue, o que pode não ser suficiente para suprir a demanda exigida⁸⁶. Sob pressão de 3 ATA, 100% de oxigênio gera em torno de 60 ml/litro de oxigênio dissolvido, alcançando os níveis necessários para um metabolismo celular adequado, e, portanto, um processo de reparo tecidual apropriado⁸⁶.

Para se entender os mecanismos pelos quais a OHB exerce efeito na cicatrização, é importante inicialmente avaliar o papel do oxigênio durante o processo cicatricial.

O oxigênio é vital para a sobrevivência celular¹⁰. Durante a respiração, o oxigênio é inspirado via trato respiratório até os bronquíolos e alvéolos, onde ocorre a troca gasosa. Essa troca garante a entrega adequada de oxigênio às células e tecidos através da saturação da hemoglobina e do oxigênio dissolvido no plasma^{10,77}. Sabe-se que a hemoglobina é a principal responsável por transportar as moléculas de oxigênio aos tecidos, enquanto o oxigênio dissolvido no plasma contribui minimamente para sua distribuição⁷⁷. De fato, como mencionado, a fração de oxigênio dissolvida no sangue em condições de pressão ambiente normal é de apenas 3 ml por litro de sangue⁸⁹. Apesar disso, é o oxigênio dissolvido no sangue que determina a PO_2 , e conseqüentemente determina a difusão de O_2 para os tecidos (Figura 2). Esse fenômeno é explicado pela lei de Fick, na qual a distância alcançada pelas moléculas em um processo de difusão é proporcional ao seu gradiente de pressão⁷⁷. Além disso,

havendo aumento contínuo da PO_2 intravascular após a saturação total da hemoglobina, a quantidade de oxigênio dissolvida no plasma aumenta linearmente (Lei de Henry: a quantidade de gás dissolvido em um líquido é proporcional à sua pressão parcial exercida sobre a superfície líquida, considerando volume e temperatura constantes). Isso explica o efeito da OHB em aumentar a difusão do O_2 aos tecidos⁹⁰.

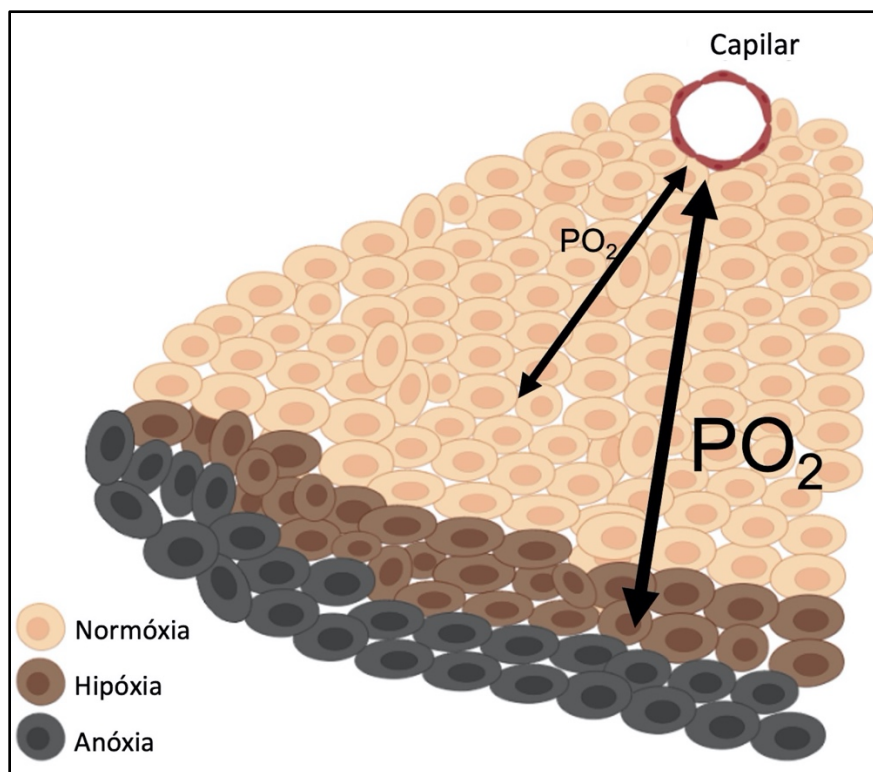


Figura 2. Ilustração representando a difusão tecidual do oxigênio. Um nível baixo de PO_2 pode não ser suficiente para fornecer a quantidade adequada de oxigênio aos tecidos; o aumento da PO_2 leva ao aumento da distância de difusão do oxigênio. Dessa forma, áreas inicialmente em hipóxia ou anóxia podem ser adequadamente supridas pelo fornecimento de oxigênio com o aumento da PO_2 . Fonte: arquivo pessoal.

Os tecidos requerem quantidades significativas de energia após uma lesão e sua cicatrização. Nesse contexto, as mitocôndrias, estruturas celulares centrais produtoras de adenosina trifosfato (ATP), agem como os pilares para a produção da demanda energética

necessária⁸⁶. E o oxigênio é uma das moléculas cruciais durante a síntese de ATP, atuando como o receptor final de elétrons na cadeia respiratória mitocondrial⁹¹.

Durante a fase inflamatória da cicatrização, o consumo de oxigênio por células de reparo e leucócitos é aumentado. Conseqüentemente, em fagócitos ocorre um aumento da atividade de NAD(P)H oxidase (NOX), que catalisa a conversão de oxigênio molecular em EROs durante o *burst* respiratório⁹². Além disso, lesões na vasculatura local ao redor da lesão diminuem o fornecimento de oxigênio, o que em última análise leva à hipóxia⁹³. Essa hipóxia celular favorece o vazamento de elétrons da cadeia respiratória mitocondrial (visto que não há oxigênio suficiente como receptor final de elétrons), aumentando ainda mais os níveis de EROs⁹⁴. Nesse momento, durante a hipóxia as EROs atuam como importantes moléculas de sinalização para a indução de diversas respostas celulares⁹³. Assim, além de promover a morte de patógenos, as EROs atuam como moléculas de sinalização, estimulando a síntese de diferentes mediadores celulares responsáveis pelo recrutamento e ativação de neutrófilos, macrófagos e fibroblastos⁹⁵. Entre esses mediadores, fatores de crescimento e citocinas, como TGF- β , VEGF e TNF- α são elementos fundamentais para o processo cicatricial⁷⁶.

A hipóxia tecidual e as EROs também ativam um fator chave da inflamação, o fator nuclear kappa-B (NF- κ B)^{96,97}. Uma grande variedade de estímulos pode ativar o NF- κ B, incluindo produtos bacterianos, citocinas pro-inflamatórias e outras biomoléculas denominadas padrões moleculares associados ao dano (DAMPs), que convergem para ativar o complexo enzimático inibidor da κ B quinase (IKK)⁹⁸. Embora os mecanismos precisos envolvidos na ativação de NF- κ B por hipóxia não sejam totalmente compreendidos, o NF- κ B é de fato um fator sensível ao processo de oxido-redução mediado pelas EROs⁹⁷. Evidências sugerem que durante a hipóxia ocorre ativação do complexo IKK, que por sua

vez fosforila o inibidor de κ B quinase (I κ B). Essa fosforilação do I κ B marca a molécula para ubiquitinação e degradação em proteossomas, permitindo a translocação do NF- κ B para o núcleo⁹⁶. Concomitantemente, as EROs podem ativar o IKK diretamente ou via ativação das proteíno-quinases ativadas por mitógenos (MAPK), culminando também com a ativação do NF- κ B⁹⁹. É relevante mencionar que estudos prévios demonstraram o papel do NF- κ B em desencadear a produção EROs, da mesma forma que os níveis EROs regulam a atividade NF- κ B¹⁰⁰. Portanto, as EROs parecem atuar como verdadeiras pontes entre o NF- κ B e a hipóxia. O NF- κ B desempenha papéis distintos durante a cicatrização, regulando a transcrição de quimiocinas, citocinas pró-inflamatórias (por exemplo, TNF- α e IL-1), NO sintase e enzimas que degradam matriz extracelular (por exemplo, metaloproteinases - MMPs)¹⁰¹. Além disso, o NF- κ B modula a sobrevivência celular e a apoptose, induzindo a expressão de genes anti-apoptóticos ou pró-apoptóticos, dependendo do tipo celular, dos níveis de oxigênio e do estímulo¹⁰². Assim, uma resposta balanceada de NF- κ B é crucial para a preservação da homeostase celular durante a hipóxia e a normoxia¹⁰¹. É importante ressaltar que, à medida que a hipóxia se reverte em normoxia graças ao fornecimento de oxigênio, tanto a atividade das EROs quanto do NF- κ B diminuem¹⁰³. Caso haja fornecimento adicional de oxigênio, levando à hiperóxia, ocorrerá um novo aumento da produção de EROs, podendo levar ao estresse oxidativo descontrolado¹⁰⁴. Neste momento, enquanto a fase inicial do estresse oxidativo está associada à ativação de NF- κ B, uma exposição contínua ao estresse oxidativo pode suprimir o NF- κ B, por prevenir a degradação do I κ B, e resultar em apoptose celular⁹⁷.

Outra importante via de sinalização envolvida nesse processo e diretamente desencadeada pela hipóxia é a ativação do fator induzível por hipóxia-1 (HIF-1)⁸⁶. HIF-1 é um fator de transcrição estabilizado durante a hipóxia, e que promove o armazenamento de

lipídios, inibe o catabolismo lipídico e aumenta a glicólise¹⁰⁵. Duas moléculas dependentes de oxigênio regulam o HIF-1: domínio de prolil-hidroxilases (PHD) e o fator inibidor do HIF-1 (FIH). Essas moléculas são responsáveis pela degradação do HIF-1 e bloqueio de seus coativadores, respectivamente, evitando sua ativação. Na presença de baixos níveis de oxigênio, PHD e FIH não conseguem agir de maneira apropriada, e os níveis de HIF-1 aumentam¹⁰⁶. É importante ressaltar que o HIF-1 desencadeia a expressão de diversos genes, incluindo genes envolvidos na produção de citocinas e fatores de crescimento (por exemplo, VEGF e PDGF), que regulam o recrutamento de células inflamatórias, a proliferação e migração do fibroblasto, a vasculogênese e a angiogênese^{107,108}. Entretanto, apesar do aumento inicial da angiogênese promovido pela hipóxia, o processo é apenas mantido caso haja suprimento suficiente de oxigênio¹⁰⁹. A sinalização HIF-1 também ativa e amplifica vias do NF- κ B, aumentando a produção de citocinas inflamatórias, como TNF- α e IL-1 β ¹¹⁰. A inflamação mediada pelo NF- κ B pode acentuar ainda mais a hipóxia e a ativação do HIF-1, gerando a manutenção de um *feedback* positivo⁸⁶. Portanto, a sinalização via EROs, NF- κ B e HIF-1 rege características importantes das fases inflamatórias e proliferativas do processo cicatricial (Figura 3).

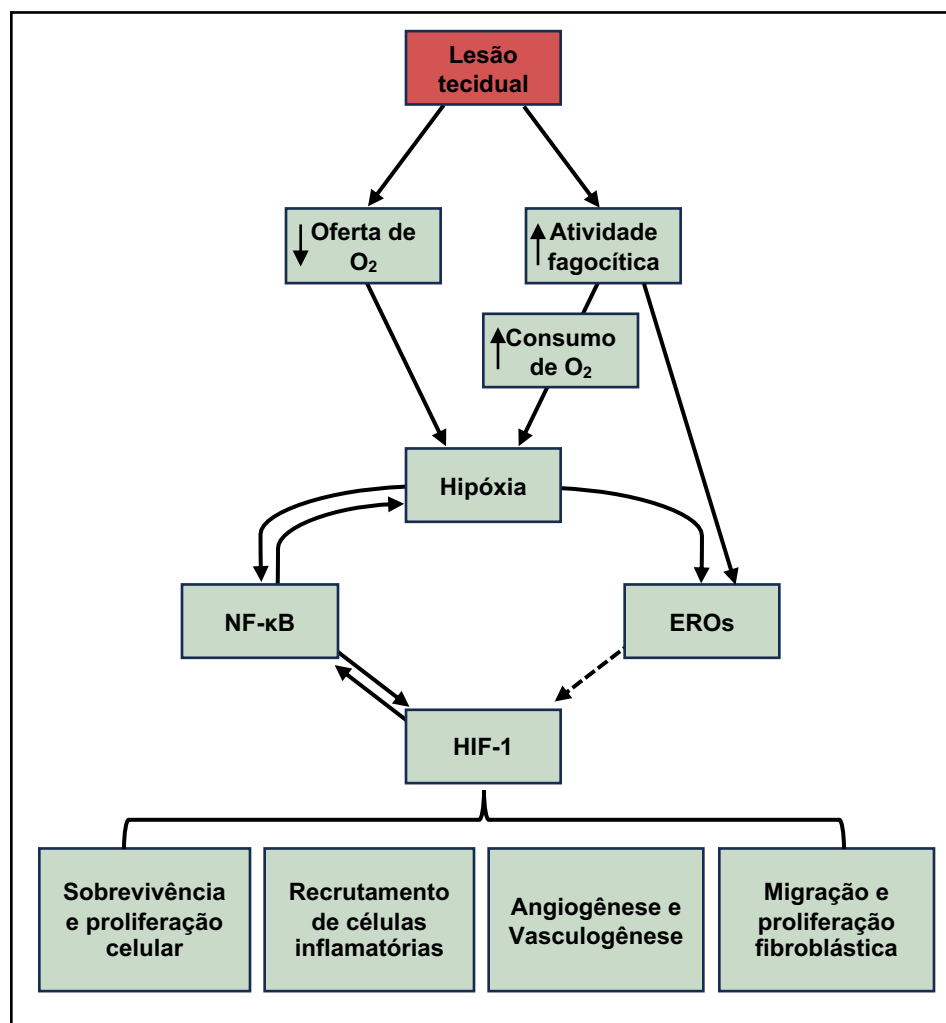


Figura 3. Representação esquemática da relação entre hipóxia, EROs, NF-κB e HIF-1, e seus efeitos durante o processo cicatricial. Modificado de Leite CBG, Tavares LP, Leite MS, Demange MK. *Revisiting the role of hyperbaric oxygen therapy in knee injuries: Potential benefits and mechanisms.* *J Cell Physiol* (2023).

O oxigênio também é um regulador da fase de remodelamento da cicatrização, atuando na estimulação de fibroblastos no local da ferida¹⁰. Nesta fase, o colágeno do tipo III é progressivamente substituído pelo colágeno do tipo I, em uma atividade dependente de ATP. De maneira importante, a liberação por macrófagos, células endoteliais e fibroblastos de MMPs e dos inibidores teciduais da metaloproteinases (TIMPs), moléculas fundamentais durante o remodelamento da MEC, é também dependente de oxigênio^{10,111}. O oxigênio

também é necessário nas etapas finais da síntese de colágeno ativando a hidroxilação de prolina e lisina¹¹². Além disso, o oxigênio atua na formação da tríplice hélice de colágeno tipo I, e como cofator para o *cross-linking* de colágeno¹⁰. Esses eventos orquestrados pelo oxigênio são importantes para garantir o sucesso do processo cicatricial, inclusive nas lesões ligamentares do joelho. De fato, foi demonstrado que a hipóxia grave estimula a apoptose de fibroblastos proveniente do LCA através da ativação HIF-1^{113,114}; esse processo pode ser revertido pelo aumento da oferta de oxigênio, potencialmente via OHB.

De maneira geral, a OHB atua por mecanismo diretos (ou primários) e indiretos (ou secundários)⁸⁶. Os mecanismos primários estão diretamente relacionados à pressão e à hiperóxia alcançadas com a OHB, levando ao aumento do fornecimento de oxigênio, aumento da PO₂ intravascular e da difusão do oxigênio nos tecidos, além de promover respostas antimicrobianas relacionadas ao aumento da produção de EROs pelos fagócitos^{80,86}.

Os mecanismos secundários da OHB, por sua vez, se relacionam ao estresse oxidativo proporcionado pela produção das EROs via OHB e à sinalização celular decorrente desse processo, atuando em processos de transcrição de DNA, funções celulares e estruturas teciduais^{84,115}. De fato, a OHB proporciona a produção balanceada de EROs (e espécies reativas de nitrogênio), que são moléculas cruciais para a modulação dos processos dependentes de hipóxia¹¹⁶. Além disso, EROs e espécies reativas de nitrogênio, por si só, atuam como verdadeiros mediadores celulares, que resultam na produção de fatores de crescimento, citocinas e hormônios capazes de estimular a migração e proliferação celular, a modulação da inflamação, o remodelamento da MEC, a vasoconstrição (com diminuição do edema periférico) e a neovascularização^{78,84}. Por fim, a hiperóxia gerada pela OHB restringe

a produção de superóxidos produzidos por fagócitos, além de reverter a hipóxia e consequentemente interferir no *loop* entre EROs, NF-kB e HIF-1, freando a resposta inflamatória inicial^{86,117}. Todos esses processos têm papel ativo na cicatrização tecidual.

É importante reconhecer que o termo “estresse oxidativo” definido como um desbalanço entre antioxidantes e oxidantes e que era previamente apontado como algo nocivo ao organismo, na verdade possui importantes funções metabólicas¹⁰⁴. Dessa maneira, o estresse oxidativo a níveis “fisiológicos” (ou “eustresse” oxidativo) é capaz de desencadear e guiar toda a sequência de processos acima referidos, sendo crucial para o reparo tecidual¹⁰⁴.

3.2.1. A homeostase do oxigênio durante a oxigenoterapia hiperbárica

A fim de evitar a citotoxicidade induzida pelo oxigênio e manter sua homeostase, mecanismos fisiológicos regulatórios são acionados durante a oxigenação hiperbárica. Esses mecanismos incluem a modulação do fluxo sanguíneo e a produção de EROs e óxido nítrico (NO). Assim, dependendo da PO_2 local, diferentes respostas teciduais serão ativadas ou inibidas pelo aumento dos níveis de oxigênio trazidos pela OHB.

3.2.1.1. Tecidos sob condições normais de PO_2

Em tecido sob normoxia, o excesso de oxigênio gerado pela OHB ativa mecanismos vasomotores intrínsecos, que atuam no endotélio e células musculares lisas levando à vasoconstrição arteriolar e abertura de *shunts* arteriovenosos⁷⁷. Como resultado, ocorre um redirecionamento do fluxo sanguíneo, prevenindo o excesso nocivo de O_2 em locais com oxigenação adequada¹¹⁸. Assim, há redução do fluxo sanguíneo para o cérebro, rins e tecidos cardíacos, enquanto ocorre aumento do fluxo sanguíneo para o pulmão e corpo

carotídeo^{119,120}. O aumento do fluxo sanguíneo (e da PO_2) nos corpos carotídeos leva à diminuição de quimiorreflexos periféricos¹¹⁹. A soma da diminuição de quimiorreflexos periféricos, do aumento da atividade barorreceptora (consequente à tendência de aumento da pressão arterial) e da estimulação vagal leva à bradicardia reflexa compensatória, em um processo mediado por oxigênio¹²¹.

A nível celular, a homeostase de oxigênio parece ser alcançada através do equilíbrio na produção de EROs e NO. Espécies reativas de oxigênio e nitrogênio são derivados comuns do metabolismo celular, embora também possam ser formados como resposta a estresses celulares, citocinas e fatores de crescimento¹¹⁶. A PO_2 mais alta fornecida pela OHB em tecidos com oxigenação adequada leva a um maior vazamento de elétrons na cadeia respiratória mitocondrial, resultando na produção de superóxido e peróxido de hidrogênio^{122,123}. Além disso, uma maior formação de NO pela NO synthase (NOS) é estimulada na presença de PO_2 elevada¹²⁴. Óxido nítrico é um mensageiro fisiológico que causa, entre outras ações, vasodilatação¹⁰⁴. Curiosamente, maiores concentrações de NO favorecem sua reação com ânions superóxido formando peroxinitrito, uma molécula nociva e que leva ao estresse oxidativo excessivo nas células^{104,125}. Ademais, o peroxinitrito, juntamente com a redução dos níveis teciduais de NO, aumenta a resposta da vasoconstrição¹¹⁹. No caso de exposição prolongada a altos níveis de oxigênio, um aumento adicional nos níveis de superóxido e peroxinitrito é causado pelo chamado desacoplamento da NOS¹²⁶. O resultado é um estado de “distresse” oxidativo, que leva a danos celulares, incluindo danos a sinoviócitos e condrócitos, e à quebra da homeostase tecidual^{100,127}.

3.2.1.2. Tecidos sob baixas condições PO₂

Como o controle vasomotor depende essencialmente da PO₂, em casos com baixos níveis de oxigênio não haverá vasoconstrição e, conseqüentemente, nenhum redirecionamento do fluxo sanguíneo¹²⁸. Na realidade, nesse caso a produção de NO mediada por hipóxia induzirá a vasodilatação. Juntos, esses eventos levarão ao aumento do fluxo sanguíneo em áreas de baixa oxigenação¹²⁸. O aumento fisiológico do fluxo sanguíneo combinado com os níveis mais altos de PO₂ sanguíneo gerados pela OHB tendem a corrigir a hipóxia. Portanto, vias de sinalização mediadas por hipóxia, metabolismo anaeróbico e acidose metabólica são interrompidas pela oxigenação hiperbárica^{86,129}. Além disso, ocorre uma redução tanto na vasodilatação quanto na permeabilidade vascular mediada pela hipóxia, diminuindo o edema tecidual^{86,130}. A redução do edema e os níveis mais elevados de PO₂ melhoram a oxigenação em áreas com baixa irrigação capilar¹³¹.

A nível molecular, pode-se especular que a produção de EROs é reduzida proporcionalmente aos níveis de PO₂. Isso é parcialmente correto. No entanto, estudos prévios demonstraram que as EROs são aumentadas em concentrações de oxigênio mais baixas¹²³. Devido à falta de oxigênio, a cadeia respiratória mitocondrial está bloqueada, causando a fuga de elétrons sem o oxigênio como receptor final, o que aumenta a produção de EROs⁹⁴. Além disso, a interrupção do fluxo de elétrons causa inibição da bomba de prótons, redução do potencial da membrana mitocondrial e diminuição na síntese de ATP^{91,123}. Quando ocorre a elevação dos níveis de PO₂ pela OHB, a cadeia respiratória é restaurada, reduzindo neste momento a formação EROs, restabelecendo o potencial da membrana mitocondrial e aumentando a produção de ATP¹²³. No entanto, como mencionado

anteriormente, a elevação contínua da PO_2 em concentrações supra fisiológicas levará à hiperóxia mitocondrial com consequente elevação nos níveis de EROs¹¹⁶.

Em resumo, dependendo do PO_2 , um determinado tecido pode se encontrar em um estado patológico de “distresse” oxidativo "regressivo" (hipóxia), “eustresse” oxidativo benéfico (condição de homeostase durante a normoxia) ou atingir um estado de “distresse” oxidativo "progressivo", caso a PO_2 permaneça elevada (hiperóxia). A Figura 4 ilustra a produção de EROs mitocondrial de acordo com a oxigenação tecidual local.

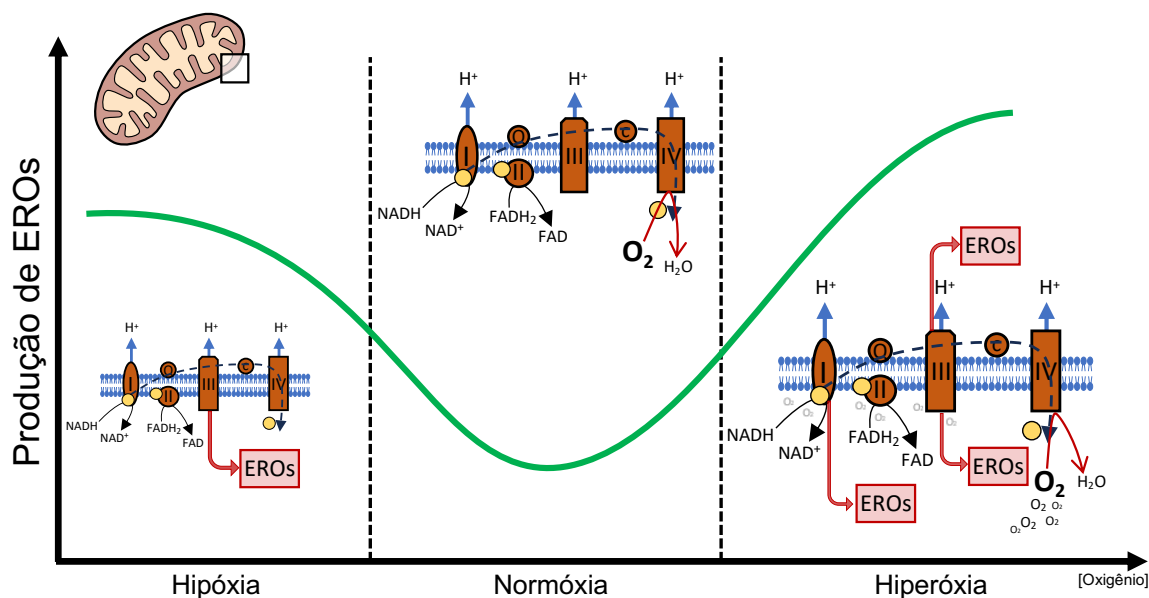


Figura 4. Produção de EROs mitocondrial de acordo com a oxigenação. Nota-se que durante hipóxia, devido à falta de oxigênio (receptor final de elétrons) há vazamento de elétrons na cadeia respiratória mitocondrial e formação de EROs. Com a normóxia, a produção de EROs se normaliza. Em caso de hiperóxia sustentada, a produção de EROs aumenta novamente, graças ao aumento da atividade mitocondrial em resposta à hiperoxigenação tecidual. Fonte: arquivo pessoal.

3.2.2. Oxigenoterapia hiperbárica nas lesões musculoesqueléticas

Apesar da OHB ser mais amplamente estudada como terapia adjuvante para o tratamento de feridas e infecções, incluindo aquelas de natureza musculoesquelética, esta

próxima seção será direcionada exclusivamente a condições que podem afetar o tratamento da lesão do LCA.

3.2.2.1 Oxigenoterapia hiperbárica na consolidação óssea

Estudos *in vitro* mostraram que a OHB é capaz de estimular a proliferação de osteoblastos, além de promover a formação de minerais ósseos, deposição de cálcio e atividade de fosfatase alcalina, sem efeitos nocivos às células. Esses efeitos sugerem um potencial uso da OHB na cicatrização de fraturas e regeneração óssea¹³².

Nesse sentido, diferentes estudos investigaram o papel da OHB na consolidação óssea. Um estudo de 2001 com ratos que tiveram a proteína morfogenética óssea humana-2 implantada na musculatura da panturrilha mostrou que a OHB aumenta a formação de novo osso, sugerindo uma aceleração do processo de osteoindução mediado por essa proteína⁷⁵. Outro estudo realizado em 2002, avaliando pacientes com não união infectada de fraturas tibiais, reportou que a OHB ajudou a resolver os casos de infecções pós-operatórias de maneira mais efetiva após tratamento cirúrgico¹³³. Um estudo com coelhos (2004) avaliando os efeitos supressores da atividade óssea osteogênica e angiogênica após irradiação do osso mandibular com 22,4 grays, demonstrou que a OHB foi capaz de restaurar a função óssea a níveis de ossos não irradiados¹³⁴. Em outro estudo com coelhos (2005) analisando o efeito adjuvante da OHB no alongamento ósseo com fixador externo uniplanar encontrou que a OHB resulta em maior densidade mineral óssea e melhores propriedades mecânicas do tecido ósseo formado. Esse resultado foi ainda superior quando a OHB foi realizada nas primeiras fases da consolidação óssea, logo após o início do alongamento ósseo¹³⁵.

De maneira interessante, um estudo avaliando o efeito da OHB em ratos expostos ou não à nicotina (2014) demonstrou que o tratamento com OHB foi eficaz em reverter os efeitos negativos da nicotina na consolidação óssea da fratura diafisária do fêmur. Entretanto, o uso da OHB em animais não expostos à nicotina não apresentou diferenças significativas na consolidação óssea quando comparado a animais não tratados com OHB¹³⁶.

Um estudo randomizado multicêntrico de 2022 avaliou o efeito da OHB nas fraturas expostas da tíbia após traumas de alta energia. Os autores reportaram que o uso de OHB foi capaz de reduzir a incidência de necrose de pele na área da exposição, assim como diminuir a chance de complicações a longo-prazo, incluindo falhas da consolidação óssea e infecções, e melhorar os escores clínicos funcionais (short form 36 score)¹³⁷.

Por outro lado, uma revisão sistemática de 2012 avaliando os benefícios da OHB em casos de atraso da consolidação ou não união óssea não encontrou evidências clínicas relevantes que comprovassem ou refutassem o uso da OHB nesses casos, apesar de nenhum estudo clínico randomizado ter sido incluído na ocasião¹³⁸.

3.2.2.2 Oxigenoterapia hiperbárica nas lesões musculares

Devido a seu potencial efeito em melhorar a cicatrização, o uso da OHB para o tratamento de lesões musculoesqueléticas tem motivado cada vez mais interesse por parte dos atletas que buscam um retorno mais rápido e eficiente ao esporte, apesar das poucas evidências reportadas¹³⁹⁻¹⁴⁶. Essa terapia se baseia, basicamente, na capacidade da OHB de melhorar o aporte de oxigênio aos tecidos afetados e reduzir o edema. Um estudo antigo de 1993 com jogadores de futebol profissional na Escócia demonstrou que atletas submetidos ao tratamento com OHB apresentaram uma redução de 55% nos dias perdidos devido a lesões

musculares¹⁴⁰. De maneira semelhante, outro estudo avaliando o efeito da OHB em homens não treinados e publicado em 1999 demonstrou melhora na recuperação do torque excêntrico no músculo quadríceps¹⁴¹. Esse resultado reforça os achados de um estudo pré-clínico prévio (1995) realizado em ratos, no qual observou-se mudanças significativas nos níveis de mieloperoxidase em animais tratados com OHB, sugerindo seu potencial para modular lesões teciduais¹⁴⁷. Em 1998, Best et al. realizaram um estudo em coelhos para investigar o efeito da OHB na recuperação de lesões por estiramento muscular do músculo tibial anterior, e sugeriram que a exposição à OHB poderia acelerar a recuperação nesses casos¹⁴⁸. Webster et al. em 2002 reportaram recuperação mais rápida após OHB em relação ao torque isométrico do músculo gastrocnêmio e sensação de dor em voluntários saudáveis submetidos a exercício excêntrico extenuante, porém em um estudo envolvendo apenas 12 pacientes masculinos saudáveis¹⁴². Em 1996 e 2007, estudos em ratos investigando lesões induzidas por isquemia muscular também indicaram que o tratamento com a OHB pode atenuar os efeitos negativos da isquemia, favorecendo a regeneração muscular e melhorando a recuperação muscular por estimular a oxidação aeróbica^{149,150}.

No entanto, nem todos os estudos investigando lesões musculares obtiveram resultados positivos. Mekjavic e colaboradores (2000), avaliando o tratamento da dor muscular de início tardio, não encontraram diferenças na recuperação da força dos músculos flexores do cotovelo ou na percepção da dor entre os grupos OHB e placebo em 24 voluntários masculinos saudáveis¹⁴³. De modo similar, Harrison et al. (2001), avaliando biomarcadores e força muscular em 21 homens adultos saudáveis com dor muscular de início tardio dos músculos flexores do cotovelo, não encontraram diferenças significativas nos níveis séricos de creatina quinase, força isométrica, inchaço ou dor após o tratamento com

HBO¹⁴⁴. O estudo de Babul et al. em 2003 envolvendo 16 pacientes sedentárias do sexo feminino não encontrou diferenças significativas na recuperação da força muscular do quadríceps entre os grupos controle e OHB¹⁴⁶. Igualmente, Germain et al., também em 2003, estudando 16 pacientes masculinos e femininos, não encontraram diferenças significativas na recuperação do dor quadricipital¹⁴⁵. Dessa forma, estudos sobre a eficácia da OHB para a recuperação de dores musculares é inconclusiva, e pesquisas adicionais são necessárias para estabelecer sua utilidade clínica.

Com relação ao efeito da OHB para síndrome compartimental, Skyhar et al. (1986) e Strauss et al. (1983 e 1986) mostraram que o tratamento com OHB em cachorros foi capaz de reduzir o edema e necrose muscular associadas à síndrome compartimental, em relação a animais não expostos à OHB¹⁵¹⁻¹⁵³. Da mesma maneira, estudos clínicos são necessários para avaliar o efeito dessa terapia em condições naturais.

3.2.2.3 Oxigenoterapia hiperbárica nas lesões da cartilagem articular

De maneira geral, o processo cicatricial de lesões de espessura total da cartilagem articular se caracteriza pela formação inicial de um hematoma, seguido pela migração de células mesenquimais que posteriormente se diferenciam em condrócitos, a proliferação dos condrócitos, a síntese de colágeno tipo I e a formação da cicatriz de fibrocartilagem¹⁵⁴. No entanto, esse processo de cicatrização não restaura as propriedades bioquímicas e biomecânicas da cartilagem saudável. A cartilagem articular é um tecido avascular, conseqüentemente possuindo baixa tensão de oxigênio¹⁵⁵. Os condrócitos, principais células da cartilagem articular, obtêm oxigênio e nutrientes principalmente por difusão do líquido sinovial da articulação¹⁵⁶. Assim, forma-se um gradiente de oxigênio, de maneira que os

níveis de oxigênio diminuem da zona superficial para a zona profunda da cartilagem¹⁵⁷. Apesar desse ambiente hipóxico “natural”, uma diminuição adicional na PO_2 pode acentuar a hipóxia e levar a danos da cartilagem articular¹⁵⁸. Estudos prévios mostraram que níveis de PO_2 muito baixos (abaixo de 1%) inibem a captação de glicose, a produção de lactato e a síntese de RNA pelos condrócitos, sugerindo que uma quantidade mínima de oxigênio é necessária para manter as atividades básicas condrocíticas¹⁵⁹. Além disso, os condrócitos possuem mitocôndrias e, portanto, são capazes de realizar metabolismo aeróbico em um ambiente de maior PO_2 ¹⁶⁰. Em relação à MEC, enquanto estudos anteriores de engenharia de tecidos demonstraram uma diminuição na expressão de colágeno tipo I e um aumento na síntese de colágeno tipo II e GAG em situações de baixa PO_2 ¹⁶⁰, a hipóxia sustentada pode aumentar a produção de EROs a níveis prejudiciais, depreciando os componentes da MEC. Dessa forma, um equilíbrio finamente ajustado na PO_2 articular pode contrabalançar a produção de colágeno tipo II, o que é crucial para melhorar a cicatrização da cartilagem, ao mesmo tempo em que previne a produção excessiva de EROs¹⁶⁰. A influência da hipóxia na resposta dos condrócitos ao IL-1 β também é importante. Em situações de baixa PO_2 , o IL-1 β induz a ligação do DNA do NF- κ B e da proteína ativadora (AP)-1, bem como aumenta a ativação das MAPKs em condrócitos¹⁶⁰. Além disso, enquanto o mRNA do MMP-1 e do MMP-3 apresentou aumento tanto em condições de hipóxia quanto normóxia, a expressão de MMP-9 foi significativamente reduzida apenas em situações com baixa PO_2 . Além disso, a produção de NO após o IL-1 β foi substancialmente maior durante a hipóxia do que na normóxia, enquanto a produção de prostaglandina E2 não foi induzida pelo IL-1 β em condições hipóxicas, mas foi altamente produzida na normoxia¹⁶⁰. Esses achados indicam que as respostas dos condrócitos ao IL-1 β dependem diretamente da tensão de oxigênio. A

OHB, ao modular os níveis de PO_2 , pode influenciar esses processos, modulando a inflamação e, eventualmente, melhorando a cicatrização das lesões da cartilagem articular. Assim como discutido para lesões ligamentares, o conhecimento sobre os efeitos da OHB na regeneração da cartilagem articular é restrito a poucos estudos *in vitro* ou em animais. No entanto, esses estudos reportam, de maneira geral, efeitos benéficos da OHB no metabolismo e cicatrização condral. As lesões da cartilagem articular se caracterizam pela produção de mediadores inflamatórios que podem diminuir a PO_2 articular, alterando o gradiente de oxigênio e levando as células à apoptose. De fato, proteases induzidas pela hipóxia, caspases e NO induzem a apoptose de condrócitos^{161,162}. De maneira importante, Ueng et al. (2013) e Lin et al. (2019) demonstraram que a OHB é capaz de aumentar a expressão da proteína de choque térmico 70, levando à regulação negativa da iNOS e da proteína pró-apoptótica caspase 3 em condrócitos^{158,163}. Além disso, os estudos de Cherng et al., (2012), Dai et al., (2015), Ueng et al. (2013); Yuan et al. (2004 e 2009) sugerem que a OHB promove acumulação de condrócitos, aumenta a síntese de colágeno, regula positivamente a expressão do receptor PDGF e suprime a apoptose¹⁶³⁻¹⁶⁷. Por fim, a OHB pode inibir as vias de sinalização pró-inflamatórias das MAPK e do NF- κ B, reduzindo a produção de MMPs e diminuindo as respostas proteolíticas durante a lesão da cartilagem¹⁶⁸.

Estudos pré-clínicos em animais avaliando a associação da OHB com microfraturas (Basci et al., 2018), células mesenquimais derivadas do tecido adiposo (Cherng et al., 2012 e Dai et al., 2015), plasma rico em plaquetas (Korucu et al., 2020), ou sem nenhum tratamento específico adicional para lesões de espessura total da cartilagem articular (Chen et al., 2010, Yuan et al., 2004, Lin et al., 2019), mostraram que a associação com OHB resultou em um processo de cicatrização condral mais rápido e uniforme, com melhor morfologia celular,

maior espessura do tecido cicatricial e maturação mais completa do osso subcondral adjacente à lesão^{154,158,164-166,169,170}. Por outro lado, o estudo *in vitro* com condrócitos humanos realizado por Melcher e colaboradores em 2019 mostrou que o uso da OHB inibe a proliferação dos condrócitos e aumenta a expressão de marcadores apoptóticos, como a caspase 3, à medida que os níveis pressão se elevam acima de 2 atm. Esse resultado traz considerações importante para futuros protocolos de tratamento com OHB no que diz respeito à resposta celular em função da pressão de OHB utilizada¹⁷¹.

3.2.2.4. Oxigenoterapia hiperbárica nas lesões ligamentares ou tendíneas

Em lesões do pé e tornozelo, Staples e colaboradores (1996) demonstraram que pacientes tratados com OHB se recuperaram aproximadamente 30% mais rápido do que pacientes não expostos à OHB após entorse no tornozelo¹⁷². Posteriormente, em 1991, Borromeo et al. reportaram valores menores no volume do pé e tornozelo de indivíduos que sofreram entorse aguda do tornozelo e foram submetidos à OHB¹⁷³. Entretanto, diferenças em relação à dor e a amplitude de movimento não foram encontradas quando comparadas ao grupo tratado com OHB. Esse estudo, porém, também possui limitações, como a curta duração de tratamento hiperbárico, de apenas três dias¹⁷³.

Em 2012, Kuran et al., avaliado a cicatrização do tendão calcâneo em ratos submetidos à tenotomia seguida de sutura, demonstraram que o uso da OHB melhorou o processo cicatricial do tendão, assim como proporcionou propriedades biomecânicas superiores em relação a animais não expostos à OHB¹⁷⁴. Por outro lado, Palabıyık et al. (2019), investigando o efeito da OHB nas lesões reparadas da junção osteotendínea do tendão calcâneo em ratos, não encontraram diferença estatística nos achados biomecânicos após o

tratamento com OHB. Entretanto, sinais positivos na cicatrização dessa lesão foram reportados após OHB, como uma melhor hialinização do tecido cicatricial¹⁷⁵.

Apesar do crescente número de evidências do papel da OHB na otimização do processo cicatricial, pouco se tem na literatura a respeito do uso da OHB em lesões ligamentares ou tendíneas do joelho. Além disso, os poucos estudos realizados se caracterizam por trabalhos pré-clínicos, que claramente necessitam de mais respaldo para sua translação à prática clínica. De maneira geral, esses estudos evidenciam o papel positivo da exposição à OHB, levando ao aumento na síntese de colágeno, com melhora do tecido cicatricial e melhores características biomecânicas¹⁷⁶⁻¹⁸².

Com relação ao uso de OHB no tratamento de lesões tendíneas do joelho, o estudo de Hsu et al. (2004) utilizando um modelo experimental em coelhos com tendinopatia patelar, identificou melhora histológica no alinhamento das fibras de colágeno, redução do infiltrado celular inflamatório, aumento na vascularização e na concentração de hidroxiprolina após o uso de OHB¹⁸¹. Esse estudo utilizou injeção de collagenase guiada por ultrassom para induzir tendinopatia patelar nos animais, que tiveram a confirmação histológica da inflamação após três semanas da injeção. Após essa confirmação, os animais foram divididos em dois grupos, sendo um grupo mantido em ar ambiente durante todo o período e o outro grupo exposto ao oxigênio hiperbárico. A exposição à OHB ocorreu durante 30 dias, diariamente, a uma pressão de 2,5 ATA por duas horas. Além dos achados histológicos mencionados acima, os animais submetidos à OHB também apresentaram tendões com resistência cerca de 35% maior em relação aos animais mantidos em ar ambiente¹⁸¹. Na mesma linha, outro estudo previamente realizado por Ishii et al. (1999) utilizando um modelo animal em ratos submetidos à lesão do tendão patelar por laceração com bisturi, mostrou que a exposição à

OHB por 28 dias, em uma pressão de 2 ATA durante 60 minutos, foi capaz de aumentar a expressão do gene procolágeno do tipo I, importante característica para o restabelecimento das estruturas nativas do tendão¹⁸².

Estudos laboratoriais com modelos animais de lesão do ligamento colateral medial (LCM) também demonstraram efeitos benéficos na cicatrização ligamentar após exposição à OHB. Nesse sentido, Horn et al. (1999) realizaram um estudo com ratos submetidos à laceração cirúrgica do LCM, seguidos de exposição ou não à OHB por cinco dias com uma pressão atmosférica de 2,8 ATA durante 1,5 horas¹⁷⁹. Nesse trabalho, os autores encontraram maior força máxima de tração até a falha do ligamento no grupo submetido à OHB após quatro semanas da exposição¹⁷⁹. De maneira semelhante, Ishii et al. (2002) avaliaram diferentes exposições da OHB em um modelo animal de ratos submetidos à laceração do LCM¹⁷⁷. Após a lesão ligamentar, os animais foram divididos em quatro grupos, sendo um grupo mantido sob pressão ambiente, e os demais grupos submetidos à OHB com (1) 1,5 ATA por 30 minutos, (2) 2 ATA por 30 minutos e (3) 2 ATA por 60 minutos. A exposição à OHB foi realizada uma vez ao dia por 14 dias. Ao final do experimento, os autores reportaram que os animais submetidos à OHB (independente da exposição) apresentaram melhores características de reparo tecidual em termos de aspectos histológico e aparência macroscópica quando comparados ao grupo não submetido à OHB. Além disso, dentre os três grupos expostos à OHB, a exposição com 2 ATA por 60 minutos foi a mais efetiva, resultando em maior síntese de colágeno no tecido cicatrizado¹⁷⁷. O estudo realizado por Mashitori et al. (2004) também avaliou ratos submetidos à lesão do LCM expostos à OHB¹⁷⁸. Nesse caso, os animais tratados com OHB permaneceram na câmara por duas horas em uma pressão de 2,5 ATA durante cinco dias; animais controles foram mantidos em ar ambiente.

Os resultados desse trabalho mostraram um tecido cicatricial superior no grupo tratado com OHB, com maior expressão do gene procolágeno do tipo I após sete e 14 dias de pós-operatório, e maior força para falha e resistência do ligamento 14 dias após a cirurgia¹⁷⁸. Takeyama et al. (2007), em um modelo experimental de lesão do LCM em ratos expostos à OHB sob 2,5 ATA por duas horas diárias, cinco dias por semana e durante uma ou duas semanas, identificaram melhor aspecto macroscópico do tecido cicatricial do LCM em animais submetidos à OHB, com maior expressão do gene procolágeno do tipo I sete dias após a cirurgia¹⁷⁶. Diferenças na expressão do gene procolágeno do tipo III não foram encontradas. Além disso, a expressão gênica para MMP-13 foi significativamente menor após sete dias de pós-operatório nos animais submetidos à OHB¹⁷⁶.

Finalmente, o estudo *in vitro* de Chan et al. (2007) utilizando fibroblastos oriundos do LCM de coelhos, cultivados ou não com PDGF e expostos ou não à OHB sob 2,5 ATA por 120 minutos durante dois dias, demonstrou que tanto o tratamento isolado com OHB como o tratamento isolado com PDGF foi capaz de induzir proliferação celular¹⁸⁰. Além disso, o tratamento combinado com OHB e PDGF apresentou um efeito adicional na proliferação fibroblástica. Ademais, níveis de colágeno do tipo III foram significativamente menores nas células submetidas ao tratamento com OHB e OHB combinado com PDGF. Dessa forma, esses resultados *in vitro* sugerem um papel potencialmente benéfico da OHB na cicatrização do LCM¹⁸⁰.

Até o momento, apenas dois estudos clínicos foram realizados, ambos envolvendo o tratamento de lesões grau II do LCM com uso adjuvante de OHB^{183,184}. Nesses estudos, melhores escores de dor e desfechos clínicos foram observados em pacientes submetidos à OHB^{183,184}. Assim, em 1996 Soolsma realizando um estudo controlado e randomizado expôs

14 pacientes (dos quais nove terminaram todas as avaliações) com lesão do LCM grau II ao tratamento com OHB sob 2,5 ATA, uma hora ao dia por 10 dias¹⁸³. Dez pacientes formaram o grupo controle, expostos à OHB, porém sob 1,2 ATA e durações similares. Após 6 semanas da exposição, efeitos benéficos na melhora da dor, amplitude de movimento e flexão máxima do joelho, e menor edema do joelho (avaliado por exames de ressonância magnética) foram observados nos pacientes tratados com OHB. De maneira semelhante, Yagishita et al. (2017), em um estudo controlado não-randomizado, avaliaram 32 jogadores profissionais ou semiprofissionais de rúgbi com lesão grau II do LCM expostos ou não à OHB após a lesão¹⁸⁴. Nesse caso, o tratamento com OHB foi realizado com pressão de 2,8 ATA, uma hora ao dia, por cinco dias. Efeitos positivos a curto-prazo foram evidenciados nos 16 pacientes tratados com OHB em relação à melhora da dor do joelho para caminhada e corrida leve antes e ao término das sessões de hiperbárica. Além disso, pacientes submetidos à OHB tiveram retorno ao esporte mais rápido em comparação aos pacientes não tratados com OHB ($31,4 \pm 12,2$ dias em comparação a $42,1 \pm 15,8$ dias; $p < 0,05$)¹⁸⁴.

3.2.2.5. Oxigenoterapia hiperbárica na lesão do ligamento cruzado anterior

Poucas evidências foram até hoje apresentadas em relação ao tratamento de lesões do LCA com o uso adjuvante da OHB. Nesse sentido, o mesmo estudo em ratos realizado por Takeyama et al. (2007) para avaliar a lesão do LCM também avaliou a laceração do LCA realizada de maneira cirúrgica na região adjacente à inserção tibial. Nesse caso, animais tratados com OHB (oito animais por grupo, exposição à OHB de 2,5 ATA, duas horas ao dia, cinco dias por semana, por uma ou duas semanas) apresentaram maior expressão de TIMP e colágeno tipo I com relação aos animais mantidos em pressão atmosférica normal, indicando

um positivo controle no processo de degradação ligamentar e melhora da estrutura cicatricial do tecido. Entretanto, nenhum dos animais com LCA lacerado, independentemente da exposição ou não à OHB, apresentou sinais de cicatrização ligamentar. Esses achados sugerem que a OHB, poderia favorecer o processo cicatricial do LCA, porém apenas se usada como medida adjuvante ao reparo primário do ligamento¹⁷⁶.

Com relação reconstrução do LCA, apenas um estudo abordou o tratamento adjuvante da OHB nessa cirurgia. Novamente, trata-se de um estudo animal dessa vez realizado em coelhos. Assim, Yeh et al. (2007) realizaram a reconstrução do LCA em coelhos utilizando o tendão do semitendíneo como enxerto ligamentar⁷⁴. Os animais foram divididos em dois grupos, sendo um mantido em ar ambiente e o outro exposto à OHB, sob pressão de 2,5 ATA, por duas horas ao dia e cinco dias consecutivos. Os animais foram avaliados por histologia e microscopia eletrônica seis, 12 e 18 semanas (três por grupo em cada período) após a reconstrução ligamentar, e biomecânica 12 e 18 semanas após cirurgia (seis por grupo em cada período). Nesse estudo, os autores mostraram que o uso adjuvante de OHB foi capaz de aumentar a formação de osso trabecular ao redor do enxerto, com melhores sinais de osteointegração, desde a sexta semanas após a cirurgia e progressivamente até a decima segunda semana, além de aumentar a neovascularização após 12 semanas e as propriedades biomecânicas de força máxima do enxerto até falha após 12 e 18 semanas. Além disso, as fibras de colágeno se apresentaram com um padrão mais organizado, regular e compacto, e com uma densidade maior nos animais submetidos à OHB pós-cirurgia.⁷⁴

Uma busca sistemática recente no Pubmed e EMBASE com os termos “ligamento cruzado anterior” e “oxigenoterapia hiperbárica” ou “oxigenação hiperbárica” ou “hiperoxigenação hiperbárica” ou “oxigênio hiperbárico” não encontrou nenhum estudo

adicional referente ao tema em questão. Além disso, estudos em humanos não foram reportados até o momento na literatura.

Devido às particularidades do LCA e do ambiente intra-articular no qual está localizado, a cicatrização desse ligamento parece ser prejudicada. A Figura 5 sumariza os potenciais fatores associados à falha da cicatrização do LCA, assim como os possíveis efeitos benéficos gerados pela OHB durante o processo cicatricial ligamentar.

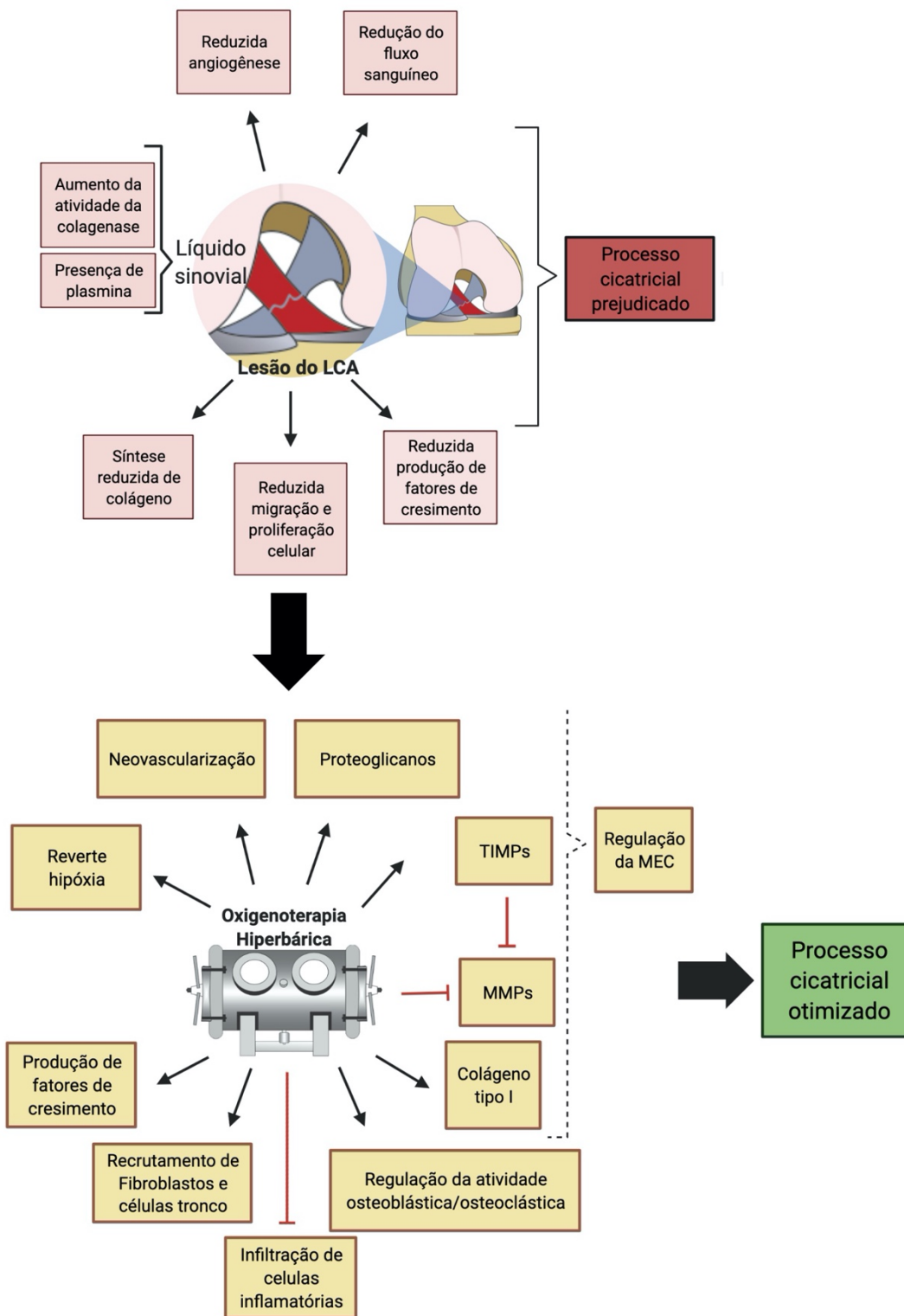


Figura 5. Fatores associados à falha da cicatrização do LCA (acima), e os potenciais mecanismos de ação da OHB que favorecem a cicatrização ligamentar (abaixo). O LCA apresenta capacidade intrínseca reduzida de cicatrização, além de estar imerso no líquido sinovial, que possui fatores que dificultam ainda mais o processo cicatricial. A OHB através dos seus mecanismos de ação poderia contrapor esses fatores negativos, melhorando o processo cicatricial do LCA após seu tratamento cirúrgico. Modificado de *Leite CBG, Tavares LP, Leite MS, Demange MK. Revisiting the role of hyperbaric oxygen therapy in knee injuries: Potential benefits and mechanisms. J Cell Physiol (2023).*

4. MÉTODOS

Este estudo experimental, prospectivo e randomizado realizado em animais foi aprovado pela Comissão de Ética no Uso de Animais da instituição (CEUA nº 1336/2019) e realizado de acordo com as diretrizes das regulamentações padrão de ética em animais (ARRIVE - *Animal Research: Reporting of In Vivo Experiments*). Neste estudo, foram utilizados 12 coelhos adultos (entre 6 e 8 meses de idade, pesando $2,8 \pm 0,5$ kg) da raça *New Zealand* provenientes do Centro de Bioterismo da Faculdade de Medicina da Universidade de São Paulo (FMUSP). Inicialmente, os animais foram avaliados por um médico veterinário a fim de descartar qualquer doença que pudesse interferir no desfecho do estudo. Todos os coelhos foram mantidos sob cuidados adequados no Laboratório de Pesquisas Científicas Biológicas – LIM41, sob condições de temperatura ($22 \pm 2^\circ$ C), humidade e iluminação (12 horas de luz/12 horas de escuridão) controlados. Além disso, os animais ficaram alojados em gaiolas individuais, recebendo água e ração *ad libitum*. O período de aclimação pré-operatória foi de dois dias, e a observação pós-operatória foi de 12 semanas.

4.1. Procedimento cirúrgico

4.1.1 Anestesia

Os animais foram anestesiados por um veterinário responsável apenas pela anestesia, com auxílio de um técnico de laboratório. Inicialmente foi feito o medicamento pré-anestésico com Cetamina 35 mg/kg (Cristália produtos químicos e farmacêuticos LTDA) e Midazolam 2 mg/kg (Roche química e farmacêutica S.A.) subcutâneos. Após 10-15 minutos, foi realizado acesso endovenoso através da veia marginal da orelha utilizando cateter 22 G,

e indução anestésica com 3-5% de Isoflurano, mantido com 1,5 a 2% através de máscara apropriada para a espécie, conectada a um circuito com oxigênio. Durante todo o procedimento cirúrgico, foi infundida solução fisiológica associada a Fentanila 50 µg/ml (Cilag farmacêutica LTDA), 10 gotas/minuto, compreendendo 0,08 µg/kg/minuto de Fentanila. Previamente à cirurgia, o membro inferior direito foi submetido à tricotomia. A equipe anestésica permaneceu na sala cirúrgica monitorando o animal durante todo o procedimento cirúrgico.

4.1.2. Profilaxia pré-operatória

Antibioticoterapia profilática foi realizada com administração de Enrofloxacino 10 mg/kg via subcutâneo no momento da indução anestésica. Antes de iniciar o procedimento cirúrgico, o animal foi posicionado na mesa de cirurgia, seu membro caudal direito foi lavado com digliconato de clorexidina solução degermante, clorexidina solução alcoólica e colocação de campos estéreis.

4.1.3. Cirurgia de reconstrução do LCA

As cirurgias foram realizadas por um cirurgião ortopédico com dois anos de experiência e um médico veterinário com seis anos de experiência, sob condições assépticas. A técnica cirúrgica utilizada foi baseada em descrição previa¹⁸⁵. Assim, após preparo asséptico e antisséptico do membro caudal direito e posicionamento do campo estéril (Figura 6A), incisão de 3 a 4 cm parapatelar medial foi realizada sobre o joelho. Após dissecação por planos, artrotomia parapatelar medial foi realizada, e a patela foi luxada lateralmente. A seguir, o tendão do músculo extensor longo dos dedos (ELD) foi identificado, desinserido de

sua inserção femoral e retirado com auxílio de um *tendon stripper* confeccionado especificamente para esse estudo (Figuras 6C, 6D, 6E e 6F). Após a retirada, o enxerto foi preparado através da remoção de tecidos musculares remanescentes e sutura de suas extremidades com fio de sutura mono-nylon 3-0, deixando cerca de 10 cm de fio duplo de cada lado da sutura. O joelho foi então posicionado em máxima flexão a fim de expor o LCA nativo, que foi completamente excisado com o uso de lâmina de bisturi. A manobra manual de gaveta anterior foi realizada para confirmar a subluxação anterior da tibia sobre o fêmur.

Com o auxílio de uma broca de 2,0 mm montada em um perfurador de velocidade controlável, foi confeccionado o túnel femoral a partir da região medial do côndilo femoral lateral no intercôndilo (Figura 6G), no local de inserção do LCA nativo, em direção a metáfise distal anterolateral do fêmur. De maneira similar, mantendo a hiperextensão do joelho, foi realizado o túnel tibial partindo da espinha tibial anterior no local de inserção nativa do ligamento, sentido distal e medial, de maneira que a broca saísse através da metáfise anteromedial tibial, cerca de 1 cm abaixo da articulação. O enxerto foi então passado por dentro dos túneis femoral e tibial (Figura 6H) com auxílio de uma agulha 40 x 12 usada como passador de sutura, suturado no periósteo femoral na saída do túnel, tensionados adequadamente, e então suturado no periósteo tibial de maneira a manter tensão adequada intra-articular. Teste da gaveta anterior foi realizado novamente para confirmar a tensão do enxerto. Fios de sutura Prolene 3-0 foram utilizados para a sutura do enxerto nos periósteos femoral e tibial.

A seguir, a patela foi reduzida, e a artrotomia, o tecido subcutâneo e a pele foram suturados. Foi confeccionado um curativo com gaze e esparadrapo. Não foi utilizada

imobilização pós-operatória, e os animais foram liberados para se movimentarem livremente dentro de suas gaiolas.

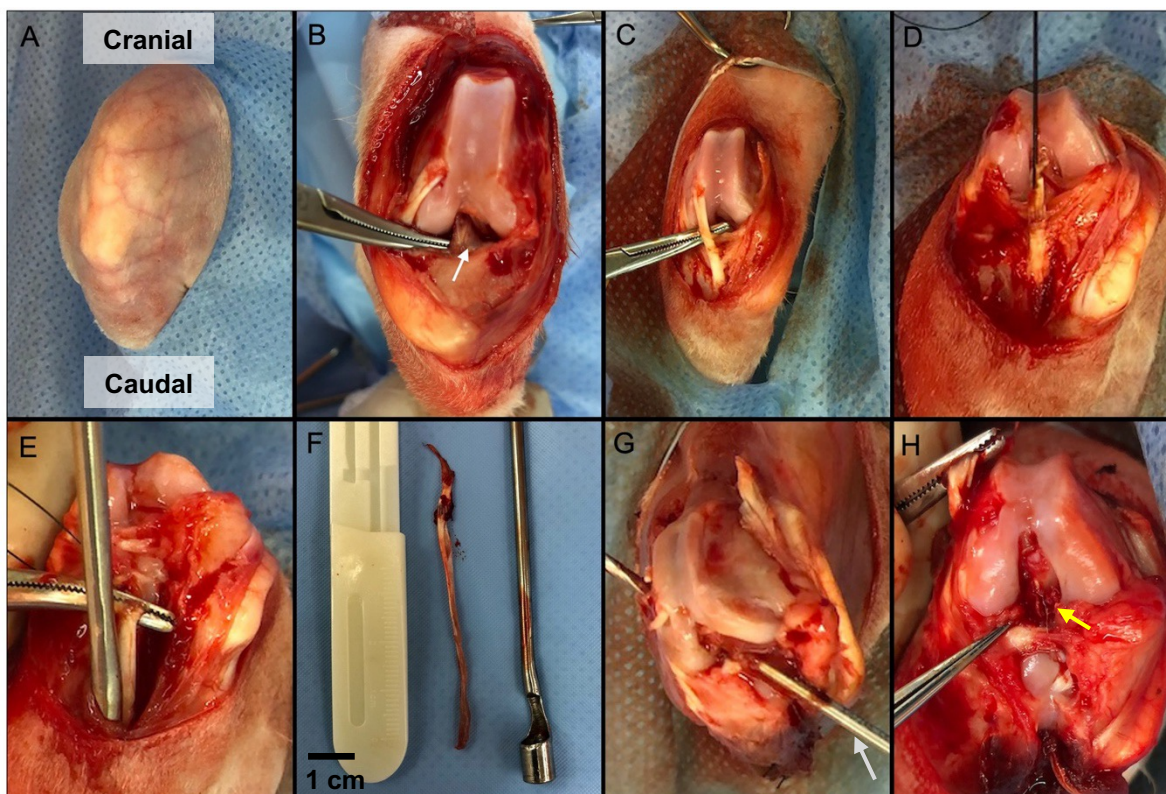


Figura 6. Procedimento cirúrgico de reconstrução do LCA no coelho. A) Joelho do coelho posicionado com campo estéril. B) Joelho após artrotomia evidenciando o LCA nativo (seta branca). C) Tendão do músculo extensor longo dos dedos (ELD). D) ELD desinserido do fêmur e sutura em sua extremidade para auxiliar excisão. E) *Tendon stripper* inserido no trajeto do tendão ELD. F) Enxerto do tendão ELD retirado e *Tendon stripper*. G) Confecção do túnel femoral feito com broca 2,0 mm (seta cinza) posicionada na região de “dentro” do fêmur no local de inserção nativa do LCA, com saída pela cortical óssea lateral. H) Enxerto passado pelos túneis femoral e tibial e locado na região intra-articular (seta amarela). Fonte: arquivo pessoal.

Após o procedimento cirúrgico, os coelhos foram retornados às gaiolas individuais e mantidos em local aquecido até recuperação completa. Durante 5 dias de pós-operatório, os animais receberam Tramadol 5 mg/kg, Meloxicam 0,3 mg/kg; Enrofloxacino 10 mg/kg, e

tiveram sua cicatriz avaliada e higienizada. Nenhum caso de infecção pós-operatória ou outras complicações foi observada.

Um dia após o procedimento cirúrgico, os animais foram randomicamente distribuídos em dois grupos: (1) exposição à OHB (grupo OHB, n=6), (2) mantido em ar ambiente (grupo ar ambiente, n=6). Todos os animais foram acompanhados por um período total de 12 semanas após a reconstrução ligamentar. A Figura 7 ilustra o desenho experimental do estudo.

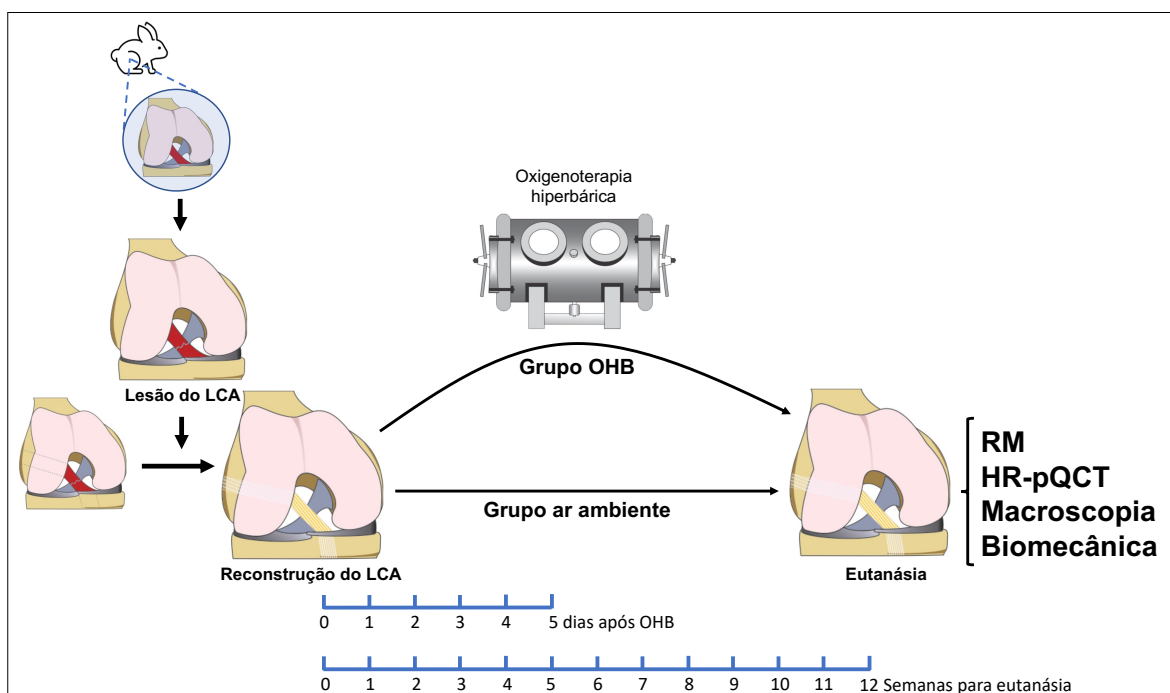


Figura 7. Desenho experimental do estudo. Coelhos foram submetidos a reconstrução do ligamento cruzado anterior (LCA) e, após o procedimento cirúrgico, foram divididos em dois grupos: grupo OHB e grupo ar ambiente. O grupo OHB foi submetido a sessões diárias de oxigenoterapia hiperbárica, 2 horas por sessão, com início no dia seguinte ao procedimento cirúrgico e por 5 dias consecutivos. O grupo ar ambiente foi mantido nessa condição durante todo o período. Doze semanas após a cirurgia de reconstrução ligamentar, os animais foram eutanasiados, e seus joelhos foram coletados para análises de ressonância magnética (RM), tomografia computadorizada quantitativa periférica de alta resolução (HR-pQCT), avaliação macroscópica do joelho e biomecânica.

4.2. Oxigenoterapia hiperbárica

4.2.1. Câmara hiperbárica experimental

A exposição à hiperóxia hiperbárica foi realizada utilizando-se a câmara hipohiperbárica experimental de laboratório para uso animal instalada no Laboratório de Poluição Atmosférica Experimental da FMUSP (Figura 8), desenvolvida e fabricada em parceria da FMUSP com o Instituto de Pesquisas Tecnológicas de São Paulo (IPT) através de Projeto FAPESP 04/00315-2. Essa câmara possui um volume interno de 111 Litros, corpo em inox, portas em aço carbono galvanizado, três vigias de acrílico para visualização dos animais no seu interior e capacidade de operação de -0,7 até 6,0 Bar manométrico, variações de fluxo entre três e 160 NLPM (Normais Litros/min), taxa de descompressão de emergência de 2 Bar/min e monitoramento das condições ambientais internas de temperatura, umidade relativa, e concentração de O₂ e CO₂ do seu interior.



Figura 8. Câmara hiperbárica experimental. Fonte: arquivo pessoal.

4.2.2. Exposição ao oxigênio hiperbárico

Com os animais do grupo OHB posicionados em gaiolas confeccionadas especialmente para o tratamento de OHB dentro da câmara (Figura 9) e com suas portas fechadas, um fluxo contínuo de O₂ puro a 1 ATA foi mantido por 5 minutos a fim de se expulsar o ar contido no seu interior. Em seguida a câmara foi comprimida e, posteriormente, descomprimida a uma taxa de 0,1 Bar/min. Uma vez atingida a pressão desejada, a câmara foi continuamente ventilada com um fluxo constante de oxigênio sem variação da pressão de

trabalho, para que não houvesse acúmulo de CO₂ no seu interior. A concentração de O₂, CO₂, de temperatura e umidade relativa no interior da câmara foi continuamente monitorada, visando manter o nível de CO₂ abaixo de 0,1%, a concentração de O₂ acima de 98%, a temperatura interna entre 19 e 21° C e a umidade relativa acima de 60%. Os animais foram continuamente observados, sobretudo em relação a sinais de desconforto respiratório e/ou de intoxicação central pelo oxigênio, que nesse cenário se caracteriza inicialmente por agitação motora.¹⁸⁶

Os animais não foram sedados para a exposição hiperbárica, uma vez que a exposição ao oxigênio hiperbárico a que foram submetidos teve cunho terapêutico, não tóxico, utilizando-se de protocolo similar ao utilizado em pacientes humanos em sessões de OHB clínica, com o objetivo justamente de auxiliar no processo cicatricial.¹⁸⁷

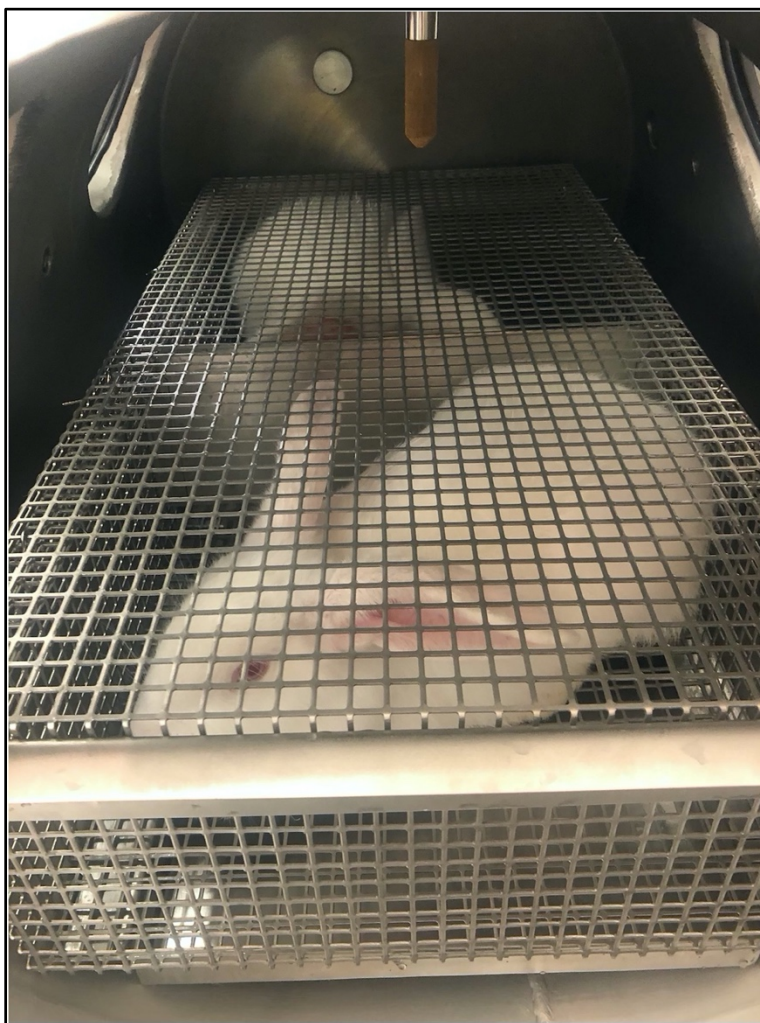


Figura 9. Coelhos *New Zealand* posicionados em gaiolas especiais para o tratamento com oxigenoterapia hiperbárica dentro da câmara hiperbárica. Fonte: arquivo pessoal.

4.2.3. Pressões e dose de oxigênio utilizadas

Os animais foram submetidos a uma PO_2 de 2,5 ATA, 2 horas ao dia, com início no dia seguinte ao procedimento cirúrgico e por 5 dias consecutivos. Esse protocolo é similar ao utilizado em outros estudos experimentais que avaliaram o uso de hiperóxia hiperbárica em lesões ligamentares^{74,176}.

4.3. Eutanásia

Após 12 semanas da cirurgia de reconstrução do LCA, a eutanásia foi realizada com administração intramuscular de Cetamina (35 mg/kg) e Midazolam (2 mg/kg), seguido de infusão lenta de Pentobarbital sódico a 20% administrado via endovenoso até completo desaparecimento dos sinais vitais, de acordo com as recomendações da “Federación de Asociaciones Europeas de las. Ciencias del Animal de Laboratorio – FELASA” e “AVMA – American Veterinary Medical Association; Guidelines on Euthanasia”¹⁸⁸.

4.4. Coleta dos espécimes

Após sacrifício, os dois membros inferiores dos animais foram seccionados a nível da diáfise femoral e diáfise tibial, inicialmente dissecado até a musculatura profunda, e acondicionado em tubos cônicos do tipo Falcon 50 ml com soro fisiológico (cloreto de sódio 0,9%) em temperatura ambiente para a realização do exame de RM, seguido da análise da tomografia computadorizada quantitativa periférica de alta resolução (HR-pQCT) e da avaliação biomecânica.

4.5. Ressonância Magnética

As imagens de RM foram obtidas em um equipamento de 7 Tesla (Magnetom, Siemens, Erlangen/Alemanha), com potência máxima de gradiente de 70 mT/m @ 200 T/m/s e bobina de cabeça com 1 canal de transmissão e 32 de recepção (Head Coil, Nova Medical, Inc., Wilmington MA, EUA) na Plataforma de Imagem na Sala de Autópsia (PISA), localizada na Faculdade de Medicina da Universidade de São Paulo. Bobinas delicadas foram desenvolvidas e utilizadas a fim de melhorar a qualidade das imagens.

Os parâmetros gerais de aquisição de imagens para o experimento 1 foram:

- 3D Flash: TR = 9 ms; TE = 4 ms; FA = 7°; Resolução 0,5 x 0,5 x 0,5 mm
- 3D Vibe in-out: TR = 8 ms; TE = 3 ms; Resolução 0,5 x 0,5 x 0,5 mm
- 2D T2w-TSE: TR = 5000 ms; TE = 24 ms; Resolução 0,4 x 0,4 x 1,0 mm

As técnicas de medida para as análises foram desenvolvidas em conjunto com um radiologista musculoesquelético, baseando-se em estudos prévios^{189,190}. Para cada espécime, a intensidade do sinal do enxerto foi determinada em regiões de interesse tanto na porção femoral quanto na tibial, na região na qual o enxerto e os túneis ósseos eram os mais paralelos e lineares entre si na direção longitudinal^{190,191}. Para quantificar a intensidade de sinal corrigida do enxerto, a relação sinal-ruído (RSR) foi calculada utilizando o software ImageJ 1.53 (*National Health Institute, Bethesda, EUA*), obtendo a intensidade de sinal do enxerto dividida pela intensidade do ruído de fundo (*background*) calculada anteriormente ao tendão patelar. Além disso, foram medidos os diâmetros dos túneis femoral e tibial, com relação ao eixo longitudinal, em três regiões distintas: entrada do túnel na intra-articular, região central (ponto médio entre região intra-articular e saída), e saída do túnel.

As medidas foram feitas por dois avaliadores independentes e cegos com relação à amostra avaliada, incluindo um ortopedista especializado em cirurgia do joelho e um radiologista especializado em afecções musculoesqueléticas. A média dessas medidas foi utilizada para análises posteriores. Os três planos de imagem (sagital, axial e coronal) foram utilizados e o maior diâmetro do túnel em cada plano foi considerado (Figura 10). Por fim, a área transversal do túnel ósseo foi calculada na região central do túnel, no plano axial, através do cálculo $A = \pi \times \text{raio menor} \times \text{raio maior}$ (cálculo de área da elipse).

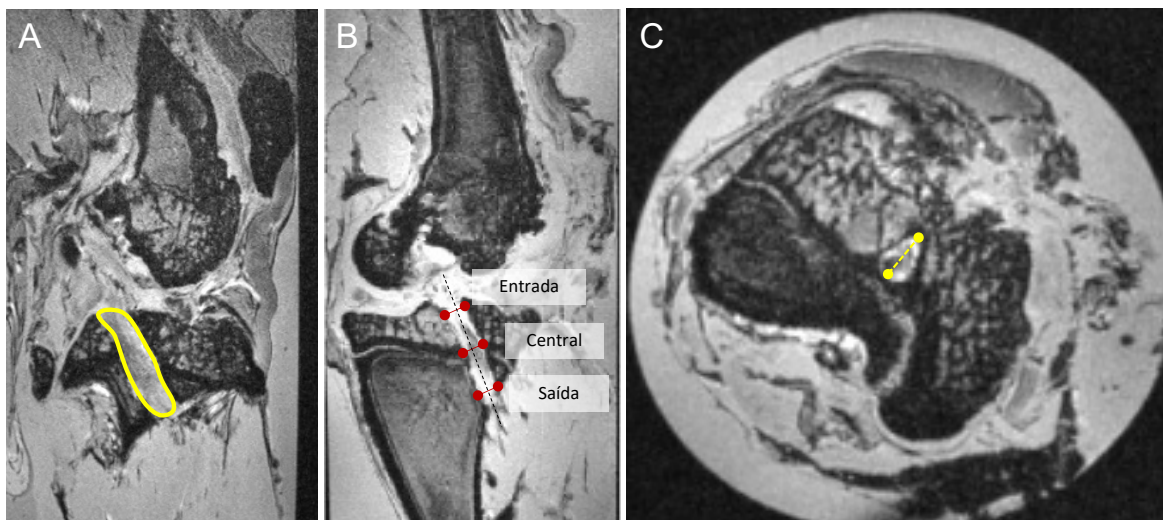


Figura 10. Ressonância magnética do joelho de coelho após cirurgia de reconstrução do ligamento cruzado anterior. Imagens ponderadas em T2 (A) Imagem representativa da região de interesse utilizada para as medidas da intensidade de sinal do enxerto, destacada em amarelo, corte sagital. (B) Regiões de medição do diâmetro do túnel na tíbia, indicadas pelas linhas vermelhas, corte coronal oblíquo. (C) Corte axial utilizado para medir o diâmetro e a área da seção transversal do túnel ósseo, representada pela linha pontilhada amarela.

4.6. Tomografia computadorizada quantitativa periférica de alta resolução (HR-pQCT)

A densidade mineral óssea volumétrica e os parâmetros de microarquitetura óssea foram avaliados na região do fêmur distal utilizando a tomografia computadorizada quantitativa periférica de alta resolução (HR-pQCT) (Xtreme CT Scanco Medical AG, Brüttisellen, Suíça) localizada no Laboratório de Metabolismo Ósseo, Divisão de Reumatologia da Faculdade de Medicina da Universidade de São Paulo (Figura 11). Os espécimes de joelho foram escaneados de acordo com o comprimento total do túnel ósseo femoral. Após obtenção de imagens bidimensionais e posicionamento da linha de referência na região do côndilo articular, a varredura se estendeu por 9,02 mm na região distal e

18,04 mm na direção proximal (27 mm de comprimento), representando um total de 330 *slices*, a fim de garantir a cobertura completa do túnel ósseo femoral. Sequencialmente, foram determinados os contornos do osso (perímetro externo da cortical óssea), para que o sistema reconhecesse o volume total do tecido e para realizar as análises. O software tem um método semiautomatizado para realização do contorno das estruturas. Todo o volume de interesse foi separado automaticamente em regiões corticais e trabeculares, usando um algoritmo baseado em limiares. O limiar usado para discriminar o osso cortical do trabecular foi estabelecido em um terço da densidade óssea cortical aparente. Os seguintes parâmetros foram analisados: fração de volume ósseo (BV/TV) - o volume de osso mineralizado por unidade de volume da amostra (%); densidade mineral óssea volumétrica total (Tt.vBMD), densidade mineral óssea volumétrica trabecular (Tb.vBMD) e densidade mineral óssea volumétrica cortical (Ct.vBMD), expressas em mgHA/cm³; número trabecular (Tb.N, 1/mm), espessura trabecular (Tb.Th, mm), separação trabecular (Tb.Sp, mm) e espessura cortical (Ct.Th, mm).^{192,193} Após a análise das imagens na HR-pQCT, as mesmas foram exportadas como arquivos DICOM para uma estação de trabalho diferente ao do equipamento onde as imagens foram analisadas utilizando software OsiriX (OsiriX Lite, v.11.0.2 32 bits) a fim de medir o volume total do túnel ósseo femoral. As análises da HR-pQCT foram realizadas por uma técnica do laboratório de metabolismo ósseo com conhecimento técnico do dispositivo, de maneira cega às amostras avaliadas.

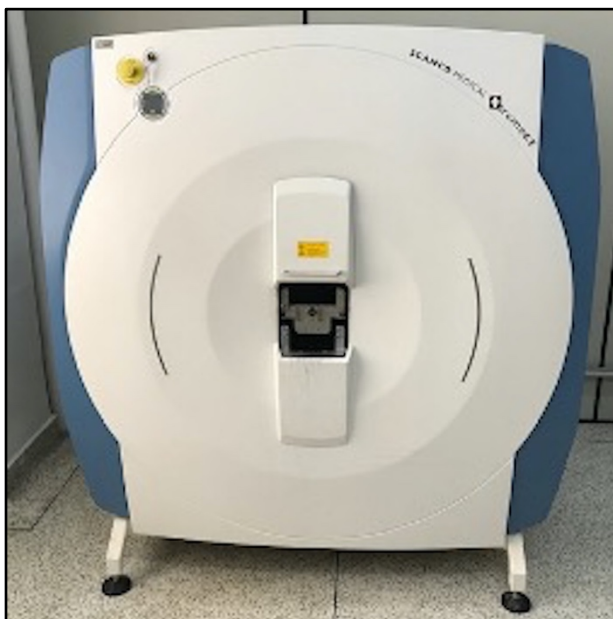

Figura 11. Aparelho de Tomografia computadorizada quantitativa periférica de alta resolução (HR-pQCT) do Laboratório de Metabolismo Ósseo, Divisão de Reumatologia da Faculdade de Medicina da Universidade de São Paulo. Fonte: arquivo pessoal.

4.7. Análise Macroscópica

Após o exame de RM e HR-pQCT, foi realizada a dissecação final dos espécimes removendo todos os tecidos moles ao redor do joelho, exceto o enxerto do LCA. Dessa forma, os espécimes finais consistiam apenas da porção médio-distal do fêmur, enxerto e porção médio-proximal da tíbia. A inspeção macroscópica foi realizada e registrada baseando-se nas características do enxerto, em termos de textura e inserção, assim como nas características da cartilagem articular do joelho. Os espécimes foram então congelados a $-20\text{ }^{\circ}\text{C}$ até análises posteriores.

4.8. Análise Biomecânica

Para avaliar a força de resistência do enxerto após a cicatrização, que pode representar a estabilidade conferida pelo enxerto, utilizou-se do modelo de avaliação biomecânica

isolando apenas as estruturas que continham os túneis ósseos (fêmur distal e tibial proximal) e o enxerto. Para análise biomecânica, foi utilizada a máquina universal de ensaios mecânicos Kratos® K5002 (Kratos Equipamentos Industriais, Cotia, SP, Brasil), dotada de célula de carga de 100tf (981 N) ajustada para a escala de 50 kgf (490,5N) com precisão de 0,05 kgf (0,49 N), do Laboratório de Biomecânica do Instituto de Ortopedia e Traumatologia, FMUSP. As informações foram avaliadas e registradas no sistema de aquisição de dados (Lynx Technology, model ADS-2000).

No dia da análise biomecânica, os espécimes, que incluíam apenas o fêmur, a tíbia e o enxerto do LCA, foram totalmente descongelados até temperatura ambiente. A seguir, o fêmur e a tíbia foram fixados na máquina do ensaio biomecânico por dois dispositivos mecânicos (garras) especificamente adaptados ao experimento em questão (Figura 12). A força de tensão foi calculada a partir da velocidade de tração de 5 mm/minuto, e o pico de força, a rigidez e o alongamento foram determinados no momento que houve rotura do ligamento. O modo de falha também foi registrado e dividido em (1) desprendimento do túnel ósseo ou (2) ruptura no meio da substância ou avulsão osteocondral no local de inserção tibial ou femoral. O joelho contralateral ao operado também foi avaliado a fim de explorar as características biomecânicas do LCA nativo dos animais. Os testes biomecânicos foram feitos por um avaliador com experiência em análises biomecânicas, de maneira cega com relação aos grupos.

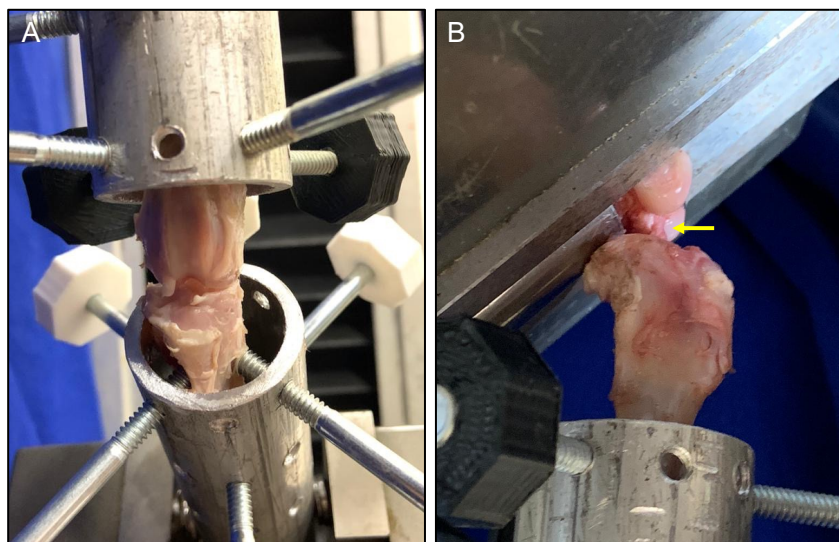


Figura 12. Espécime locado na máquina de ensaio biomecânico. (A) Visão frontal. (B) Visão lateral. Nas figuras pode-se notar o fêmur fixado no dispositivo mecânico superior, e a tíbia fixada no dispositivo inferior. Na visão lateral também se observa o enxerto do ligamento cruzado anterior (seta amarela). Fonte: arquivo pessoal.

4.9. Análise Estatística

Para o cálculo amostral, levando-se em consideração estudos prévios de achados biomecânicos relacionados ao pico de força até a falha do enxerto⁷⁴, obteve-se uma estimativa de cinco animais por grupo para que se alcançasse poder estatístico de ao menos 95% entre os grupos OHB e ar ambiente, assumindo um erro tipo I de 5%.

Os dados categóricos foram apresentados como número absoluto e porcentagem. Os dados contínuos foram apresentados como médias e desvio padrão. Para os dados contínuos, a distribuição dos dados foi inicialmente avaliada através do teste de Shapiro-Wilk. Dessa forma, dados que apresentaram distribuição normal e homogênea foram analisados pelo teste *t* de *Student*. Por outro lado, dados com distribuição não normal foram analisados pelo teste de *U* de *Mann-Whitney*. Para calcular a diferença estatística entre os grupos OHB, ar ambiente, e os ligamentos nativos (caracterizado pelo lado contralateral) em termos de resultados biomecânicos, foi utilizado o teste de Kruskal-Wallis com comparações múltiplas

de Dunn. O programa estatístico GraphPad Prism 9.0 (GraphPad Software, Inc., CA, US) foi utilizado para análise. O valor de $p < 0,05$ foi considerado como estatisticamente significativo.

5. RESULTADOS

Ao final do período, todos os animais operados apresentaram boa evolução clínica e terminaram o estudo. Dessa maneira, os 12 animais inicialmente incluídos (n=6 por grupo) foram eutanasiados após as 12 semanas propostas.

5.1. Ressonância magnética

A terapia com oxigenação hiperbárica (OHB) resultou em uma diminuição significativa na intensidade do sinal do enxerto em comparação com o grupo ar ambiente. Isso foi observado tanto na região femoral ($0,92 \pm 0,10$ vs. $1,17 \pm 0,13$; $p < 0,01$) quanto na região tibial ($0,79 \pm 0,14$ vs. $0,98 \pm 0,14$; $p = 0,04$; Figura 13).

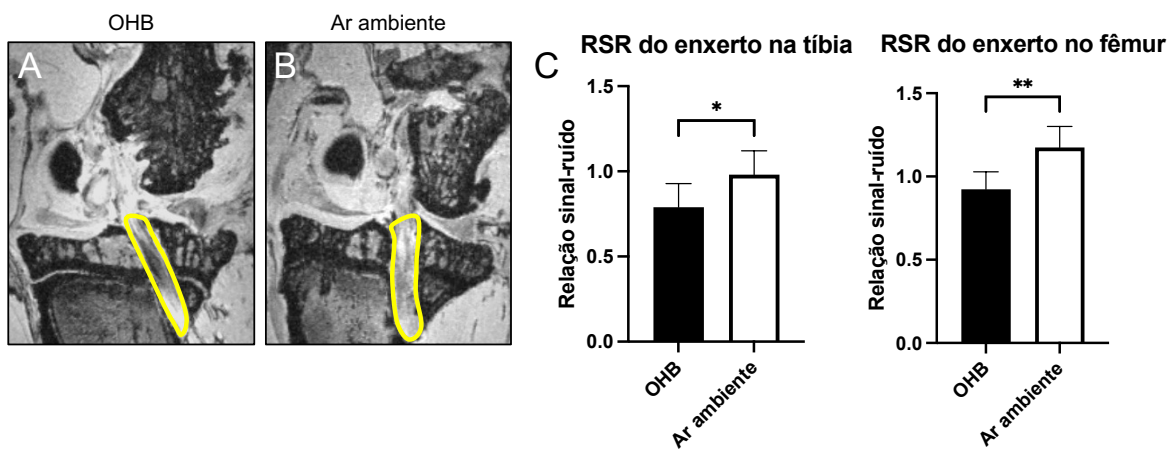


Figura 13. Ressonância magnética do joelho do coelho mostrando a região de interesse para cálculo da relação sinal-ruído do enxerto no túnel tibial. O grupo OHB (A) apresentou uma diminuição na intensidade do sinal em comparação com o grupo ar ambiente (B). (C) Análises quantitativas da relação sinal-ruído. Os dados são apresentados como média + desvio padrão. * $p < 0,05$; ** $p < 0,01$.

Com relação ao tamanho dos túneis, o grupo OHB apresentou diâmetros de túnel significativamente menores em comparação com o grupo ar ambiente, tanto para os túneis femorais quanto para os túneis tibiais (Tabela 1). Da mesma forma, a área da seção transversal dos túneis foi significativamente menor no grupo OHB em comparação com o grupo ar ambiente nos túneis femorais ($p < 0,01$) e tibiais ($p = 0,01$). A Tabela 2 demonstra esses resultados. ANEXO B apresenta imagens representativas dos túneis ósseos.

Tabela 1. Medidas do diâmetro dos túneis ósseos femoral e tibial.

	Fêmur			Tíbia		
	OHB	Ar ambiente	P	OHB	Ar ambiente	P
Sagital, mm	1,36 ± 0,12	2,04 ± 0,32	0,03	1,39 ± 0,35	2,16 ± 0,15	0,02
Coronal, mm	1,37 ± 0,17	2,02 ± 0,44	0,08	1,4 ± 0,36	2,01 ± 0,06	0,04
Axial, mm	1,29 ± 0,12	2,06 ± 0,11	<0,01	1,36 ± 0,31	2,42 ± 0,28	0,01

Medidas realizadas nos eixos sagital, coronal e axial. Valores apresentados em média ± desvio padrão. Em negrito, valores com significância estatística.

Tabela 2. Cálculo da área da região central dos túneis femoral e tibial.

	Fêmur			Tíbia		
	OHB	Ar ambiente	P	OHB	Ar ambiente	P
Área axial, mm ²	1,31 ± 0,24	3,35 ± 0,36	<0,01	1,50 ± 0,63	4,65 ± 1,08	0,01

Valores de acordo com o corte axial apresentados em média ± desvio padrão. Em negrito, valores com significância estatística.

5.2. Tomografia computadorizada quantitativa periférica de alta resolução (HR-pQCT)

Corroborando com os achados da ressonância magnética, o volume do túnel femoral foi significativamente menor no grupo OHB em comparação com o grupo ar ambiente ($0,12 \pm 0,03 \text{ mm}^3$ vs. $2,41 \pm 1,62 \text{ mm}^3$; $p=0,04$, Figura 14). Além disso, o grupo OHB apresentou medida BV/TV significativamente maior ($p=0,04$) e uma tendência da medida Tt.vBMD mais alta ($p=0,06$). Os demais parâmetros de densidade óssea volumétrica e microarquitetura não demonstraram diferenças estatísticas entre os grupos, apesar de favorecer discretamente o grupo OHB (ANEXO C).

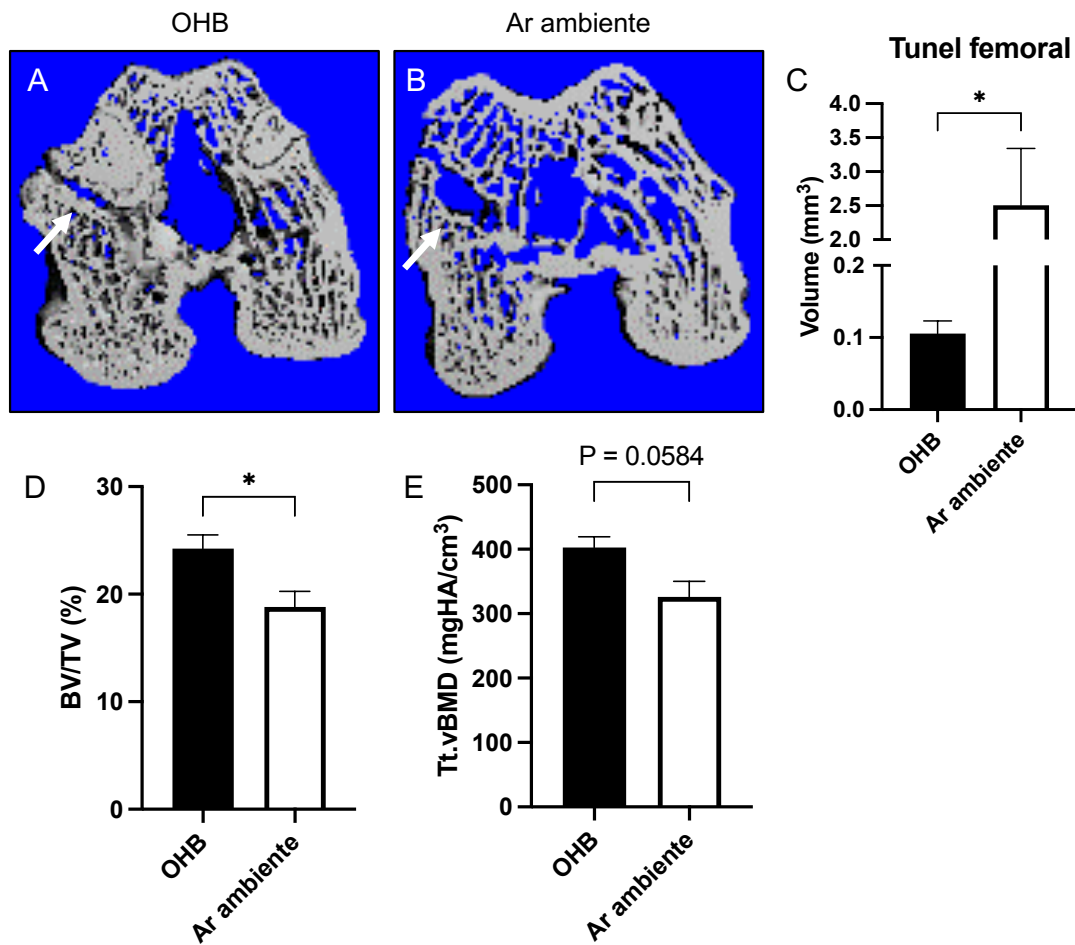


Figura 14. Análise por tomografia computadorizada quantitativa periférica de alta resolução do túnel ósseo femoral. Observe o túnel ósseo mais estreito (seta branca) no grupo OHB (A) em comparação com o grupo de ar ambiente (B). C) Volume do túnel femoral. D) BV/TV. E) Tt.vBMD. Os dados são apresentados como média + desvio padrão. * $p < 0,05$.

5.3. Análise Macroscópica

A fim de examinar o resultado da cirurgia e sua cicatrização, observou-se que o enxerto do LCA de todos os animais operados apresentava sinais adequados de tensão e integridade, não havendo casos de rotura/soltura do enxerto. Além disso, as inserções ósseas femoral e tibial estavam intactas em todos os animais, não sendo observado qualquer espaço ou falha entre o enxerto e os túneis ósseos. Entretanto, apesar dos sinais positivos de integração do enxerto em todos os animais, coelhos do grupo OHB apresentaram inserções ligamentares nitidamente mais bem definidas, inclusive com formação de tecido ósseo no túnel e sem distinção entre o enxerto e o osso adjacente, aspecto bastante semelhante à inserção nativa ligamentar. Além disso, animais do grupo OHB exibiram aspecto da cartilagem articular nitidamente superior aos animais do grupo ar ambiente, com discretas alterações degenerativas e pouca formação de osteófitos. Por outro lado, coelhos do grupo ar ambiente apresentaram moderada ou avançada degeneração articular femoral e tibial (Figura 15 e ANEXO D).

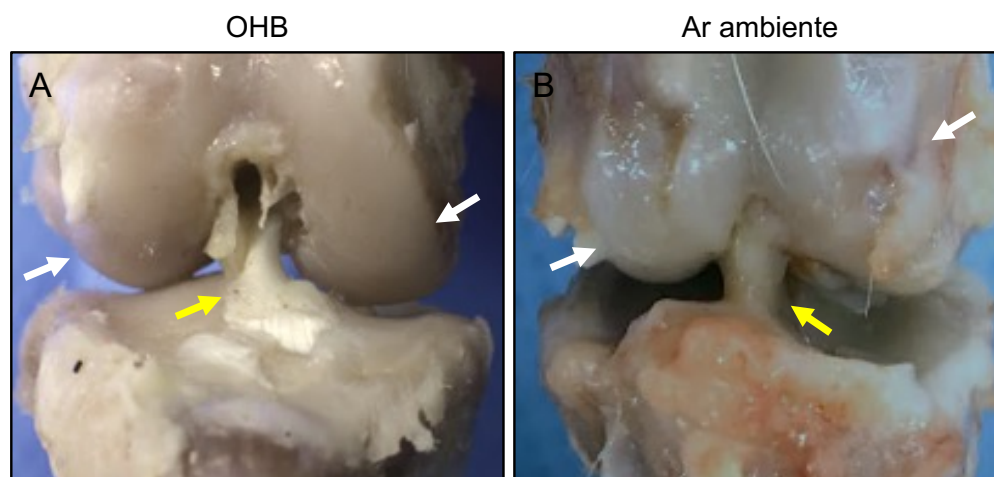


Figura 15. Imagem macroscópica do joelho. Notar a presença do enxerto (seta amarela), com melhor aspecto no grupo OHB, caracterizado por inserções mais bem definidas, sem distinção entre o enxerto e o osso adjacente. Além disso, a cartilagem articular (setas brancas) no grupo OHB (A) também apresentou menores sinais de degeneração e menor formação de osteófitos em comparação ao grupo ar ambiente (B).

5.4. Avaliação Biomecânica

Com relação à força máxima de tração até a falha, animais submetidos à OHB apresentaram valores aproximadamente três vezes maiores do que animais mantidos em ar ambiente ($p=0,04$). De maneira semelhante, o grupo OHB apresentou rigidez uma vez maior em comparação com o grupo ar ambiente ($p=0,04$). Por sua vez, a deformação do enxerto não apresentou diferenças estatísticas entre os grupos ($p=0,57$). De maneira interessante, não houve diferença biomecânica entre o enxerto de animais submetidos à OHB e o ligamento nativo do joelho contralateral. Da mesma forma, não foi encontrado diferença entre os ligamentos nativos de animais submetidos ou não à OHB. A Tabela 3 e a Figura 16 demonstram os achados da avaliação biomecânica. Em relação ao modo de falha, todas as amostras do grupo OHB falharam devido a ruptura no meio da substância ou avulsão osteocondral na inserção tibial. No grupo ar ambiente, a maioria dos enxertos falhou devido ao desprendimento dos túneis ósseos (quatro de seis amostras, 67%).

Tabela 3. Análise biomecânica do enxerto nos grupos OHB e ar ambiente.

	OHB	Ar ambiente	P
Força, N	147,35 ± 48,27	37,43 ± 12,88	0,04
Rigidez, N/mm	38,21 ± 5,38	15,25 ± 5,52	0,04
Deformação, mm	6,20 ± 1,71	4,92 ± 2,28	0,57

Valores expressos em média ± desvio padrão. Em negrito, valores com significância estatística.

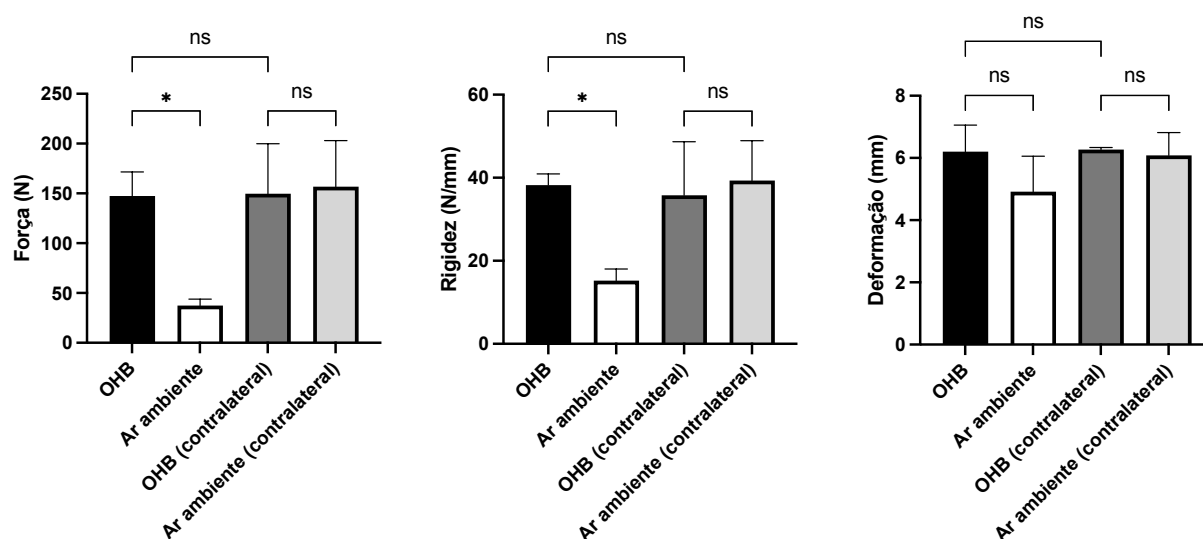


Figura 16. Avaliação biomecânica do enxerto (OHB e Ar ambiente) e do LCA nativo (OHB e Ar ambiente - contralateral). Notar que o grupo submetido à OHB foi capaz de reestabelecer os valores nativos do LCA. Por outro lado, o grupo ar ambiente apresentou força e rigidez significativamente menores do que os demais grupos avaliados. Os dados são apresentados como média + desvio padrão. * $p < 0,05$.

6. DISCUSSÃO

Este estudo revelou que os animais submetidos à OHB após a reconstrução do LCA apresentaram menor intensidade de sinal do enxerto e um tamanho do túnel reduzido em relação aos animais mantidos apenas em ar ambiente. Além disso, as propriedades biomecânicas do enxerto foram superiores no grupo OHB em comparação ao grupo ar ambiente. Notavelmente, os animais que receberam OHB apresentaram uma melhor aparência da cartilagem articular após a cirurgia, com menos sinais de degeneração condral. Esses resultados sugerem que o uso adjuvante da OHB pode melhorar a maturidade e a integração do enxerto, e a estabilidade do joelho, proporcionando melhores resultados de cicatrização após a reconstrução do LCA.

A incidência de falha do enxerto após a reconstrução do LCA é incerta, porém taxas variando de 0,7% a 24% são comumente relatadas¹⁹⁴⁻¹⁹⁶. Embora a falha do enxerto possa ocorrer por diferentes mecanismos, incluindo problemas técnicos relacionados à cirurgia ou novos episódios traumáticos, sua cicatrização prejudicada deve ser sempre considerada caso a falha ocorra durante um evento não traumático em um contexto no qual a cirurgia foi adequadamente realizada^{8,29,32}. Portanto, o sucesso da reconstrução do LCA depende intimamente do processo cicatricial do enxerto.

Diversos estudos pré-clínicos e clínicos têm explorado o processo cicatricial do enxerto após a cirurgia de reconstrução do LCA^{19,24,197,198}. Tanto a osteointegração quanto a ligamentização são processos frequentemente abordados, visto seus efeitos cruciais no sucesso do procedimento cirúrgico. Nesse sentido, considera-se que a melhora da osteointegração após a reconstrução do LCA garante maior estabilidade do joelho¹⁹⁸,

permitindo que os pacientes iniciem reabilitação precoce e, em última análise, alcancem melhores desfechos clínicos¹⁹⁷. Similarmente, um processo de ligamentização adequado contribui com força estrutural do enxerto, agregando estabilidade articular do joelho e resultados positivos. De fato, a falta da maturação completa da porção intra-articular pode gerar um enxerto desorganizado e pouco viável, aumentando os riscos de falha da cirurgia⁴⁹.

Visando melhorar a cicatrização, diferentes medidas terapêuticas têm se mostrado promissoras como tratamento adjuvante à reconstrução do LCA⁷. Entretanto, a maioria dessas estratégias ainda correspondem a investigações pré-clínicas, e que, portanto, não estão amplamente disponíveis à população. Além disso, grande parte dessas medidas envolvem materiais que requerem manipulação biológica ou procedimentos invasivos para seu uso e aplicação, o que traz barreiras legais e financeiras, e maior morbidade aos pacientes¹⁹⁹. Ademais, essas estratégias são normalmente direcionadas a apenas um (ou a poucos) estágio da cicatrização, o que limita seu potencial clínico. Assim, tratamentos capazes de agir de maneira sistêmica em diferentes fases da cicatrização, e que possuam baixos riscos associados seriam as modalidades mais desejadas e promissoras. Nesse contexto, a OHB se enquadra como terapia sistêmica, que já se mostrou capaz de melhorar processos cicatriciais, com poucos efeitos colaterais e riscos reduzidos^{81,82,86}.

As descobertas mostradas neste estudo incentivam o uso da OHB para melhorar a cicatrização ligamentar intra-articular. Na prática clínica, a ressonância magnética é a técnica mais frequentemente utilizada para avaliar a cicatrização do enxerto⁸. Estudos com RM pós-operatória após a reconstrução do LCA têm demonstrado alterações na intensidade do sinal do enxerto à medida que ele avança seu processo de remodelamento^{191,200-206}. Especificamente, investigações prévias em humanos demonstraram que o sinal do enxerto

aumenta na fase pós-operatória inicial, estabiliza durante o primeiro ano pós-reconstrução e diminui posteriormente, indicando a maturação do enxerto^{191,200-204}. Pesquisas pré-clínicas também investigaram o sinal do enxerto e relacionaram o sinal hiper intenso com efeitos negativos em suas propriedades biomecânicas²⁰⁵. Estudos clínicos subsequentes relataram que a alta intensidade do sinal em enxertos autólogos de tendão dos isquiotibiais estava associada a um maior risco de ruptura do enxerto em períodos subsequentes²⁰⁷. Durante a fase inicial de remodelamento, a revascularização do enxerto, o tecido recém-formado e o líquido sinovial circundante aumentam o conteúdo de água do enxerto, resultando em um sinal hiperintenso²⁰⁶. À medida que o processo avança, as propriedades do enxerto de tendão tendem a se assemelhar mais às propriedades nativas do LCA, levando à diminuição de seu sinal²⁰⁶. Essa transição de hiperintensidade para um sinal hipointenso também pode refletir a troca progressiva de tecido de granulação por fibras de colágeno, processo que ocorre durante a maturação do enxerto^{208,209}. Isso, em última análise, leva a uma melhor cicatrização tecidual²⁰⁹. Neste estudo, o exame de RM foi usado para avaliar a intensidade do sinal do enxerto e sua maturação. De maneira promissora, animais que passaram por OHB apresentaram um sinal do enxerto diminuído em comparação com os animais que não receberam OHB, sugerindo que o tratamento adjuvante com OHB pode aperfeiçoar a maturação do enxerto após a reconstrução do LCA. Vale a pena destacar também que nesse estudo foi utilizada a ressonância magnética de 7 Tesla. Comparada às ressonâncias magnéticas tradicionais de 1.5 Tesla ou 3 Tesla, a RM 7 Tesla oferece notáveis vantagens no diagnóstico das lesões ligamentares, uma vez que proporciona um campo magnético mais forte, resultando em imagens de alta resolução espacial e contraste aprimorado. Isso permite uma análise mais precisa das estruturas do joelho, como os ligamentos²¹⁰. Essa resolução

superior pode ser especialmente valiosa na detecção de alterações sutis, incluindo a avaliação do enxerto e seu impacto nas estruturas circundantes.

Outro fator crucial na cicatrização após a reconstrução do LCA é a integração do enxerto nos túneis ósseos. Os enxertos são geralmente compostos por tendões que podem ou não ter blocos ósseos adjacentes²¹¹. Especialmente para enxertos de tendão livre, como os tendões dos músculos isquiotibiais comumente usado na prática médica, o processo de integração tendão-osso é ainda mais complexo devido à necessidade de cicatrização entre dois tecidos diferentes. Por esse motivo, a interface enxerto-osso muitas vezes é identificada como um local vulnerável de fixação do enxerto nas fases iniciais da reconstrução ligamentar²¹². A osteointegração também pode afetar o sinal do enxerto, na medida que uma intensidade de sinal reduzida indica uma integração avançada do enxerto. Por outro lado, um sinal aumentado pode indicar um alargamento maior do túnel^{191,213}. Nesse sentido, considerar o comportamento do tamanho do túnel durante a cicatrização do LCA é outra maneira de avaliar radiologicamente a integração do enxerto. O alargamento do túnel ósseo após a reconstrução do LCA não é um achado incomum, especialmente ao usar enxertos de tendão livre²¹⁴⁻²¹⁶. Apesar dos debates, estudos associam o alargamento do túnel com a laxidão anterior do joelho e a consequente falha do enxerto^{217,218}. No contexto biológico, o alargamento do túnel pode surgir quando o tendão do enxerto não está adequadamente ancorado e estabilizado na parede do túnel ósseo. Isso resulta na micro movimentação do tecido do enxerto e subsequente remodelação óssea²¹⁹. Tanto o movimento longitudinal quanto transversal do enxerto dentro do túnel podem criar uma camada de tecido fibroso ao redor do enxerto, posteriormente levando ao alargamento do túnel ósseo²²⁰. Além disso, estudos com exames de imagem demonstraram o depósito de líquido sinovial entre a interface

enxerto-osso²²¹. Após a lesão e reconstrução do LCA, o líquido sinovial se torna rico em citocinas pró-inflamatórias (por exemplo, IL-1, IL-6, TNF) e colagenases que, se expostos ao túnel ósseo, podem aumentar a atividade dos osteoclastos e causar osteólise, levando eventualmente ao alargamento do túnel²²¹⁻²²³. Isso pode interferir e atrasar a integração do enxerto no túnel ósseo²²⁰. Neste estudo, avaliamos o impacto da OHB no tamanho dos túneis ósseos após a reconstrução do LCA. Nossos achados demonstraram que o tratamento com OHB levou a túneis significativamente menores tanto na tíbia quanto no fêmur. Isso é particularmente notável considerando que o grupo OHB apresentou diâmetros de túnel menores do que a broca de 2 mm de diâmetro usada durante o procedimento, enquanto o grupo de ar ambiente apresentou medidas maiores a esse tamanho. Como esperado, os resultados foram posteriormente validados pela tomografia computadorizada de alta resolução, que confirmou um volume menor de túnel femoral após tratamento adjuvante com a OHB. Além disso, a avaliação das características morfológicas ósseas, particularmente a fração de volume ósseo (BV/TV) e a densidade mineral óssea, que indicam formação óssea, foram maiores no grupo OHB. Isso pode refletir a síntese de novo tecido ósseo ao redor do enxerto²²⁴⁻²²⁶. Em conjunto, esses resultados indicam que a OHB pode aprimorar a integração do enxerto no osso adjacente. Embora o mecanismo exato para essa redução de tamanho do túnel com a OHB não tenha sido investigado neste estudo, pesquisas anteriores indicam que o uso da OHB pode modular a mobilização de células e moléculas inflamatórias, e o remodelamento ósseo^{225,227}. Esses processos podem conter a progressão da osteólise, e potencialmente reduzir o risco de alargamento do túnel, levando à melhor integração do enxerto após a reconstrução do LCA.

Com relação a análise biomecânica, uma melhor integração do enxerto com o osso pode resultar em propriedades biomecânicas superiores. Neste estudo, a OHB resultou em maior força máxima de tração até a falha e maior rigidez em comparação ao grupo mantido em ar ambiente, sugerindo uma fixação mais forte do enxerto ao osso adjacente. Essas descobertas estão de acordo com um estudo anterior que mostrou aumento da formação trabecular óssea ao redor do enxerto do LCA e melhor incorporação do enxerto no túnel ósseo após a OHB, levando à maior força até a falha do enxerto⁷⁴. Da mesma maneira, assim como reportado no estudo previamente citado⁷⁴, animais submetidos à OHB apresentaram como modo da falha em sua totalidade a ruptura do novo ligamento no meio da substância, enquanto animais do grupo ar ambiente apresentaram, em sua maioria, falha resultante do desprendimento do enxerto dos túneis ósseos. Esses achados sugerem que o processo de integração do enxerto no osso adjacente encontrava-se mais avançado nos animais expostos ao oxigênio hiperbárico.

Investigações clínicas sobre a reconstrução do LCA indicam que, no primeiro ano após a cirurgia, alguns pacientes podem não apresentar cicatrização do enxerto suficiente para suportar as demandas mecânicas relacionadas a atividades extenuantes ou esportes que exigem mudança abrupta de direção²²⁸. Nesse sentido, o risco de falha do enxerto seria maior nos casos em que a resposta cicatricial não está totalmente completa. Nosso estudo revelou que a OHB resulta em uma resposta de cicatrização mais avançada. Além disso, observamos que a resistência biomecânica do enxerto foi comparável à do LCA nativo no momento da avaliação, o que correspondeu à força máxima de tração aproximadamente três vezes maior e rigidez cerca de 100% superior em relação ao enxerto do grupo que não recebeu OHB. Esses achados levantam a hipótese de que a OHB adjuvante à reconstrução do LCA poderia

não apenas melhorar a resistência biomecânica geral, mas também acelerar a resposta cicatricial do enxerto. Investigações futuras focadas na avaliação temporal do processo cicatricial após a reconstrução do LCA e o tratamento com OHB adjuvante ajudarão a investigar essa hipótese. Estudos prévios em coelhos investigando estratégias de otimizar a maturação e integração do enxerto também reportaram melhora das características biomecânicas do enxerto após intervenções adicionais. Nesse sentido, a utilização de movimentação contínua passiva após a reconstrução do LCA aumentou a resistência do enxerto em cerca de 50% em comparação com animais controles²²⁹. De maneira similar, o uso de células mesenquimais derivadas do tecido adiposo aplicados com uma membrana ao redor do enxerto foi capaz de aumentar a força até a falha em 50% após 16 semanas da reconstrução do LCA²³⁰. Outro estudo avaliando o efeito da preservação do tecido remanescente do LCA nativo durante reconstrução ligamentar demonstrou que, após 24 semanas da cirurgia, coelhos que tiveram o remanescente do ligamento nativo preservado apresentaram força do enxerto 30% maior do que animais que tiveram o remanescente retirado²³¹. Um outro estudo avaliando o uso de pressão negativa intermitente na articulação do joelho durante cinco dias após a reconstrução do LCA demonstrou que essa estratégia foi capaz de aumentar em 10% a força de ruptura até a falha no período de seis semanas após a reconstrução ligamentar²³². Dessa forma, o uso da OHB parece ter um efeito ainda mais promissor na melhora das características biomecânicas do enxerto. De maneira interessante, observou-se também que não houve diferença significativa no LCA nativo dos animais submetidos ou não à OHB. Assim, apesar de agir durante o processo cicatricial, a OHB parece não interferir nas características biomecânicas do ligamento em ambientes com homeostase inalterada.

O mecanismo da OHB durante a cicatrização de feridas baseia-se no aumento dos níveis de oxigênio dissolvido no plasma, o que eleva a pressão parcial de oxigênio⁸⁵. Isso permite que o oxigênio se difunda por uma maior distância a partir do capilar até a área de cicatrização, fornecendo àquela área o oxigênio necessário para promover a reparação tecidual. Além disso, a OHB regula a produção de espécies reativas de oxigênio e nitrogênio, levando a um estado controlado de estresse oxidativo²²⁷. Essas espécies reativas geradas pelo "estresse oxidativo" atuam como mediadores em diversas vias de sinalização, induzindo a síntese de fatores de crescimento e citocinas que irão modular a resposta inflamatória, promover a neovascularização (por meio da produção de VEGF, PDGF e angiopoietina-2) e regular a matriz extracelular^{76,233,234}. No contexto da cicatrização ligamentar, o mecanismo da OHB ainda precisa ser mais bem explorado. Porém, assim como para a cicatrização de feridas de pele, o aumento do oxigênio dissolvido no plasma pode resgatar processos dependentes de oxigênio, como por exemplo, as atividades fibroblásticas^{78,86}, e estimular vias anabólicas e regulatórias da cicatrização. Ademais, a OHB estimula a proliferação de osteoblastos, melhora a síntese e a estrutura de colágenos e proteoglicanos²³³, e equilibra os níveis de MMPs e de TIMPs⁷⁶, regulando a MEC tecidual. Todos esses fatores agem em conjunto para melhorar a maturação e integração do enxerto ligamentar.

Estudos experimentais também demonstraram efeitos positivos da OHB no metabolismo da cartilagem. A OHB previne a apoptose de condrócitos ao diminuir a expressão de iNOS e caspase-3, promove o acúmulo de condrócitos e estimula a síntese de colágeno^{158,163-167}. Além disso, a OHB inibe vias de sinalização pró-inflamatórias e catabólicas, reduzindo as respostas proteolíticas que ocorrem após agressões à cartilagem¹⁶⁸. Quando utilizada como terapia adjuvante em reparos de defeitos na cartilagem articular, a

OHB demonstrou aumentar a síntese de colágeno tipo II e GAG, levando a um tecido de melhor qualidade^{154,158,163,165,166,169,170}. Neste estudo, a avaliação macroscópica revelou de maneira secundária que a OHB melhorou a aparência da cartilagem articular e preveniu a ocorrência de osteoartrite pós-traumática severa. Essa descoberta provavelmente se deve não apenas ao processo de cicatrização aprimorado e à melhor estabilidade da articulação resultante, mas também aos efeitos positivos da OHB no metabolismo da cartilagem. É importante ressaltar que a osteoartrite pós-traumática é uma consequência prevalente após lesões do LCA, afetando mais de 50% dos pacientes, independentemente da reconstrução do ligamento^{235,236}. Embora a instabilidade mecânica da articulação possa desempenhar um papel significativo em sua patogênese, pesquisas anteriores demonstraram que a inflamação crônica e a ausência da resolução da inflamação após a lesão e reconstrução do LCA são fatores-chave no desenvolvimento da osteoartrite pós-traumática²³⁵⁻²³⁷. Nesse contexto, ao aumentar a remoção de células apoptóticas, a expressão de citocinas anti-inflamatórias e a polarização de células T para células T regulatórias, a OHB pode apoiar a resolução da inflamação que causa a artrite²³⁸⁻²⁴¹. No entanto, investigações anteriores que avaliaram o efeito da OHB após a transecção do LCA sem qualquer outro tratamento não conseguiram demonstrar a cicatrização espontânea do ligamento ou a prevenção da osteoartrite^{176,241,242}. Isso destaca a importância do uso da OHB como terapia adjuvante, e não como um procedimento isolado em casos de lesões do LCA.

Neste estudo em questão, o modelo animal em coelhos foi utilizado para avaliar o papel da OHB na osteointegração e ligamentização do enxerto de LCA após a cirurgia. Coelhos *New Zealand* são comumente utilizados em estudos experimentais, uma vez que o joelho apresenta semelhanças morfológicas com o joelho humano, sendo um modelo seguro,

de fácil execução e reprodutível¹⁸⁵, e que respeita a ordem na escala filogenética para pesquisa em animais. Além disso, nosso estudo optou por utilizar o tendão ELD como enxerto, baseando-se em dados prévios e no fato de que esse tendão tem acesso cirúrgico facilitado, o que reduz a morbidade do procedimento, além de possuir propriedades mecânicas similares a outros tendões frequentemente utilizados em pesquisa (exemplo, o semitendíneo), e com comprimento suficiente para servir como enxerto do LCA¹⁸⁵. Por fim, estudos biomecânicos mostram que os coelhos não usam o ELD para saltar, o que reduziria ainda mais a morbidade aos animais²⁴³. Ainda com relação aos animais utilizados, o cálculo amostral inicial identificou um número necessário de quatro animais por grupo para que se alcançasse o poder estatístico desejável de 95%. Optou-se por utilizar um número maior de animais por grupo visto o risco real de perdas durante o procedimento cirúrgico e seguimento, além do fato de que os demais parâmetros analisados nesse estudo são diferentes do avaliado nos estudos prévios que serviram de base para o cálculo do tamanho amostral.

Este trabalho não é isento de limitações. Primeiramente, como um estudo em animais, ele serve como um modelo de prova de conceito e pode não representar completamente as condições mecânicas e a fisiologia da articulação humana. Embora os modelos de coelhos sejam frequentemente usados em estudos experimentais sobre o LCA, ainda existem diferenças significativas na anatomia, técnicas cirúrgicas, seleção e fixação de enxertos e reabilitação pós-operatória. Em segundo lugar, apesar do período pós-operatório de 12 semanas ser comumente utilizado e teoricamente abranger todas as fases do processo cicatricial do LCA no modelo em coelhos, sabe-se que a fase de ligamentização pode ser mais prolongada, o que impossibilita a avaliação de outros eventos mais tardios relacionados a esse processo⁵². Além disso, os mecanismos biológicos específicos relacionados aos efeitos

da OHB durante a cicatrização do enxerto após a reconstrução do LCA não foram explorados. Por fim, embora o protocolo de OHB usado neste estudo tenha sido baseado em protocolos reportados previamente, estudos adicionais são necessários para avaliar o momento ideal, a frequência e as condições de exposição à OHB após a reconstrução ligamentar.

Apesar dessas limitações, este estudo é pioneiro na exploração do efeito da OHB na osteointegração e maturação do enxerto, e fornece informações relevantes sobre o uso adjuvante do oxigênio hiperbárico na reconstrução do LCA, com interessante potencial terapêutico. Em particular, a OHB parece aprimorar substancialmente a osteointegração do enxerto à características biomecânicas similares ao LCA nativo. Ademais, o achado secundário benéfico em reduzir a degeneração da cartilagem articular após o uso da OHB pode abrir novas perspectivas na prevenção da osteoartrite pós-traumática. Considerando a segurança e as vantagens potenciais, a OHB parece ser uma modalidade adjuvante promissora no tratamento personalizado das lesões ligamentares do joelho. Além disso, o uso adjuvante da OHB não altera em nenhum sentido a técnica cirúrgica da reconstrução do LCA, que poderia ser acompanhado de potenciais complicações. Os resultados deste estudo fornecem informações importantes sobre a aplicação clínica da OHB como uma intervenção terapêutica para melhorar a cicatrização e maturação do enxerto após a reconstrução do LCA, e encorajam a realização de pesquisas adicionais nessa e em outras áreas da ortopedia.

7. CONCLUSÃO

O uso adjuvante da OHB após a reconstrução do LCA resultou em maturação mais avançada do enxerto e da interface osso-enxerto, evidenciada pela redução do sinal do enxerto e estreitamento dos túneis ósseos nas avaliações por imagem. Adicionalmente, a OHB aumentou a força e resistência biomecânica do enxerto no modelo animal em coelhos.

8. ANEXOS

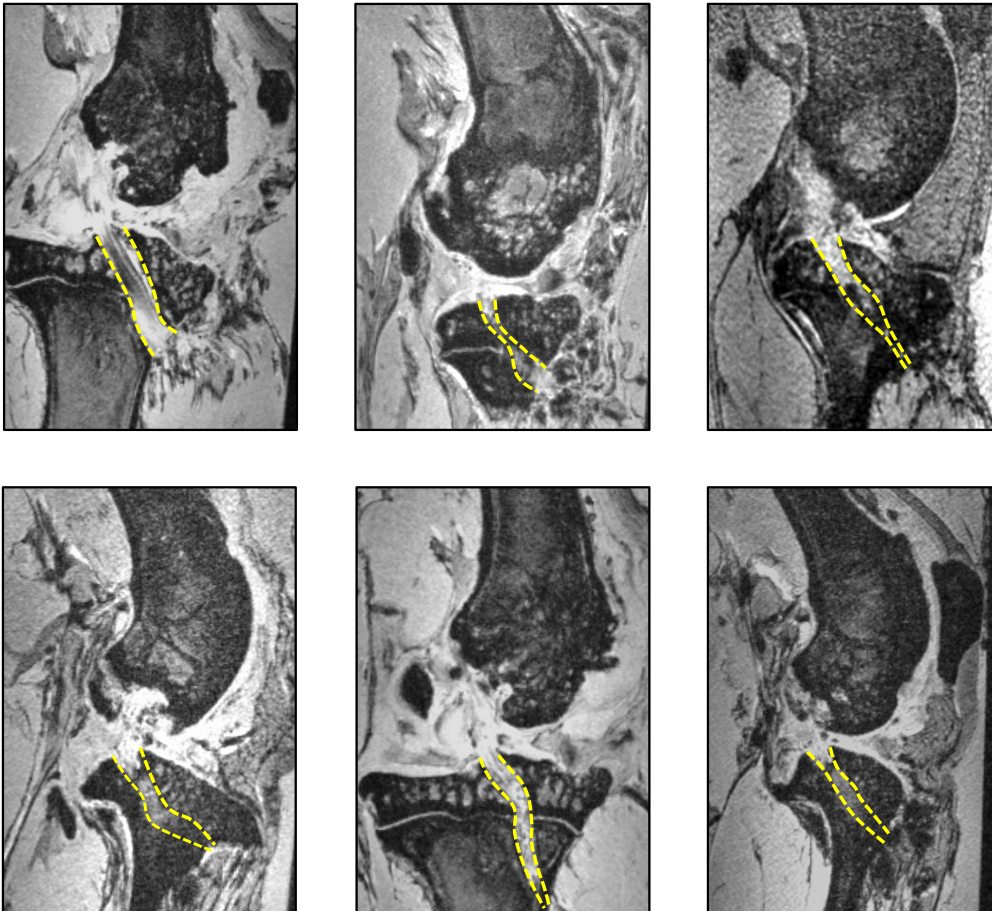
ANEXO A – Indicações e contraindicações para realização da oxigenoterapia hiperbárica, de acordo com a *Undersea and Hyperbaric Medical Society* e o *European Committee on Hyperbaric Medicine*.

Indicações	Contraindicações
Embolia gasosa ou aérea	Pneumotórax não tratado*
Doença de descompressão	Uso de drogas: doxorubicina, adriamicina*, bleomicina e disulfiram
Intoxicação por monóxido de carbono	Infecções do trato respiratório superior
Insuficiências arteriais	Lesão pulmonar assintomática evidenciada na radiografia ou tomográfica computadorizada
Enxertos ou retalhos comprometidos	Enfisema pulmonar com retenção de dióxido de carbono
Anemia grave	Antecedente de cirurgia na orelha ou torácica
Síndrome compartimental, lesão por esmagamento ou outras lesões traumáticas agudas isquêmicas	Hipertermia não controlada
Queimaduras térmicas agudas	Transtornos convulsivos
Lesões pós-radiação (necrose óssea ou de tecidos moles)	Gravidez
Miosite ou mionecrose clostridial (gangrena gasosa)	Claustrofobia

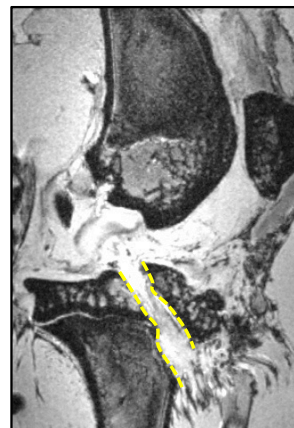
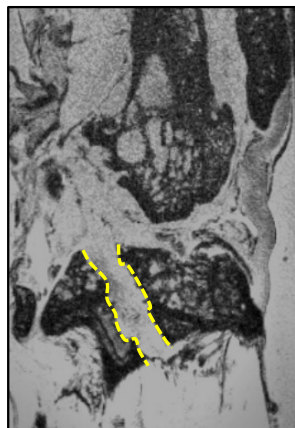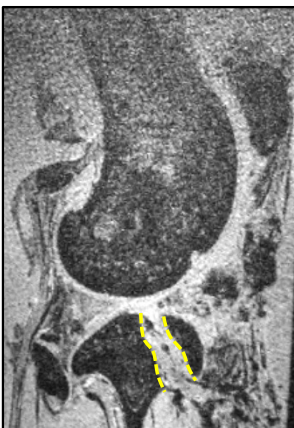
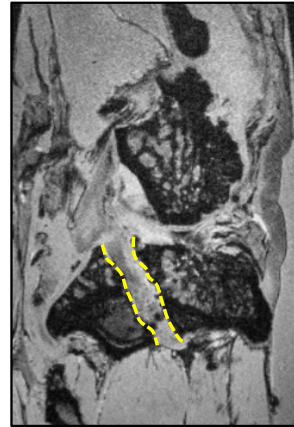
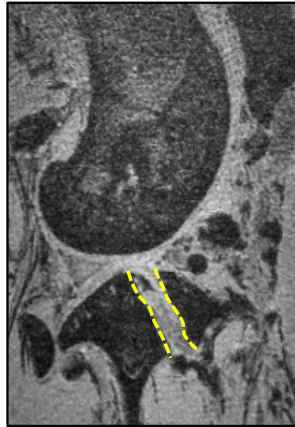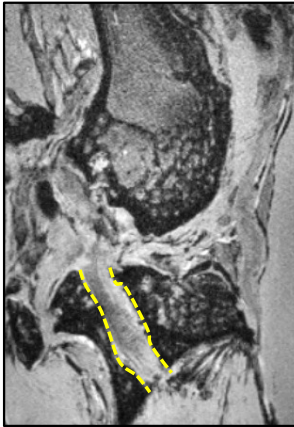Infecção necrotizante de tecidos moles	
Abscesso intracraniano	
Osteomielite refratária	
Perda auditiva neurosensorial súbita	
Osteoradionecrose	
Osteomielite da mandíbula	
Periodontite agressiva	

ANEXO B - Imagens de ressonância magnética ponderada em T2 do joelho dos animais submetidos à reconstrução do ligamento cruzado anterior. As linhas amarelas tracejadas delimitam o enxerto e o túnel tibial. Painel acima, grupo OHB; painel abaixo, grupo ar ambiente.

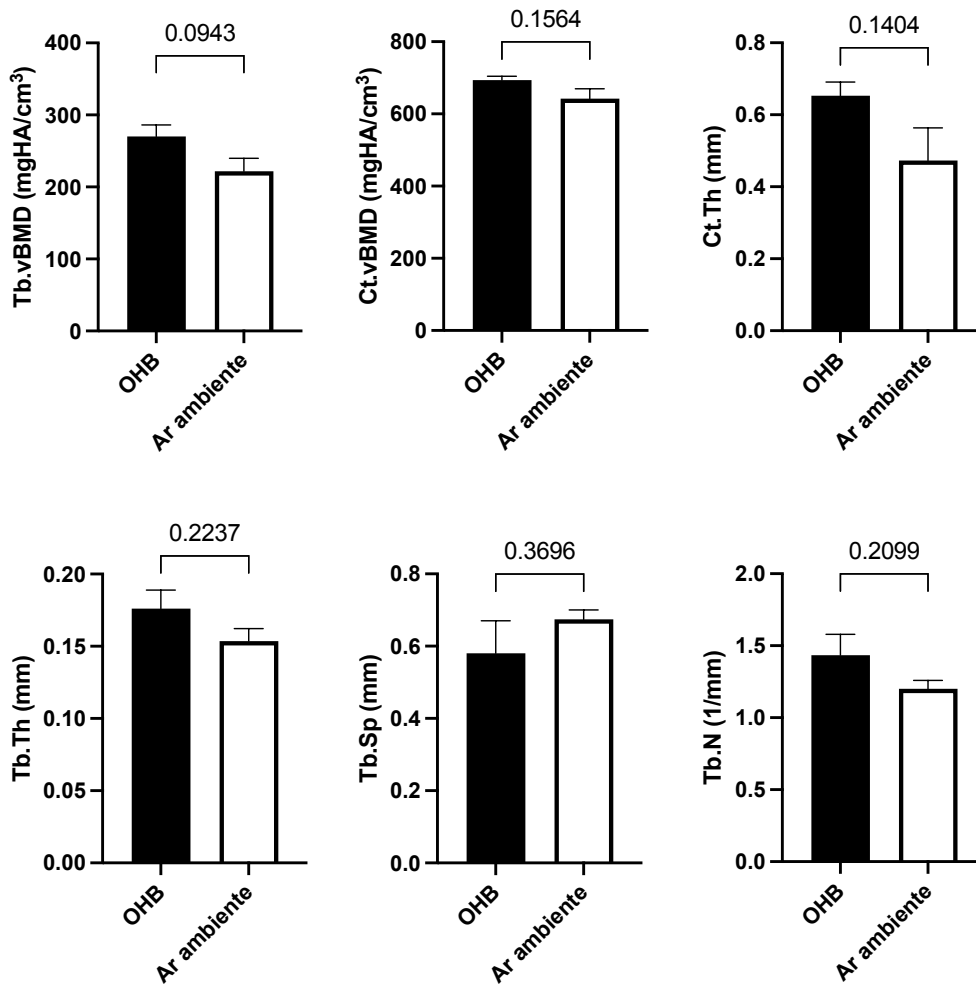
Grupo OHB



Grupo ar ambiente



Anexo C - Avaliação histomorfométrica óssea do fêmur distal na região do túnel femoral.



Tb.vBMD: Densidade mineral óssea volumétrica trabecular.

Ct.vBMD: Densidade mineral óssea volumétrica cortical.

Ct.Th: Espessura cortical.

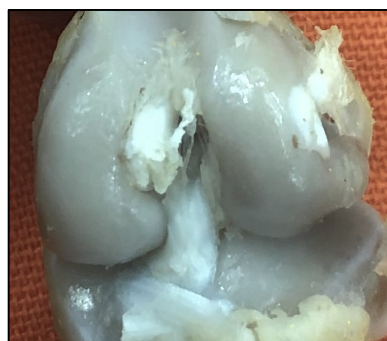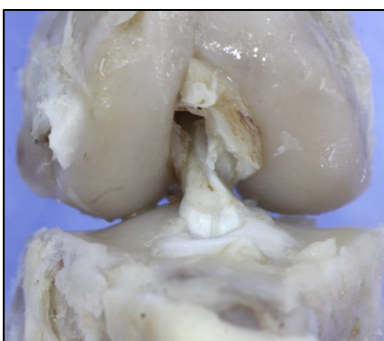
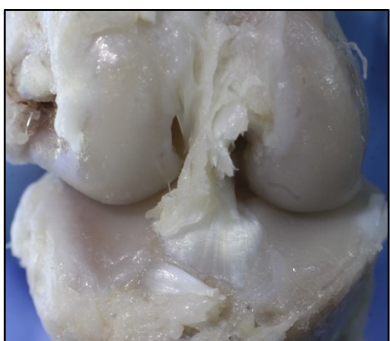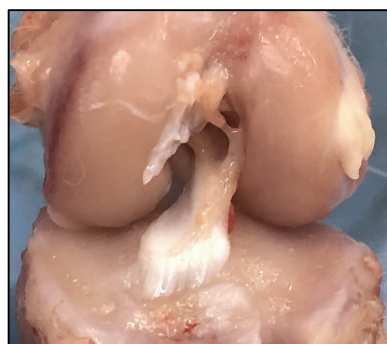
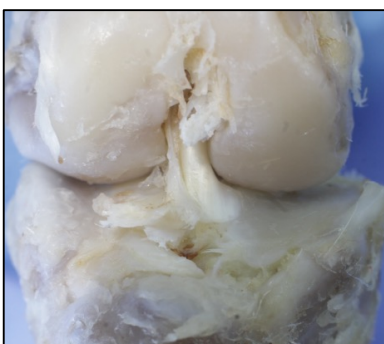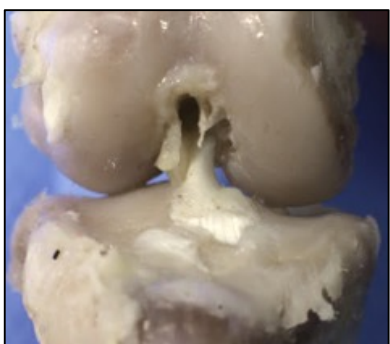Tb.Th: Espessura trabecular

Tb.Sp: Separação trabecular

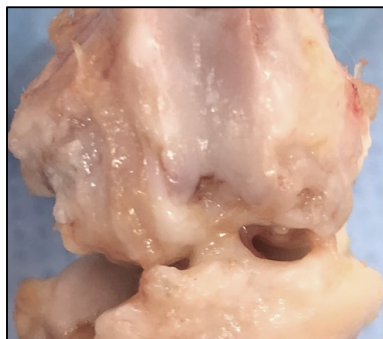
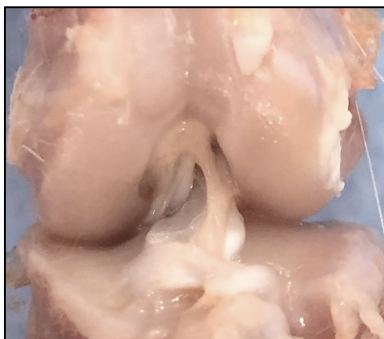
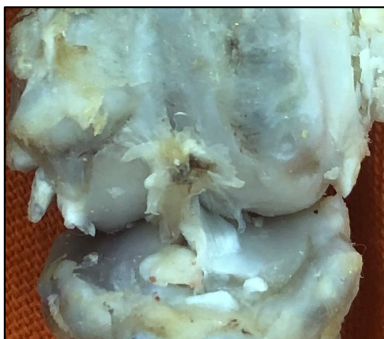
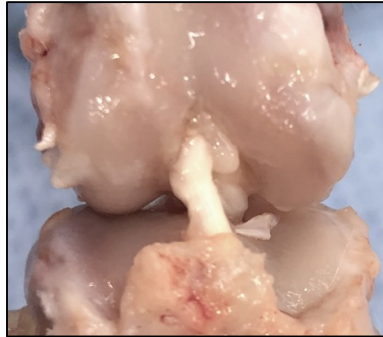
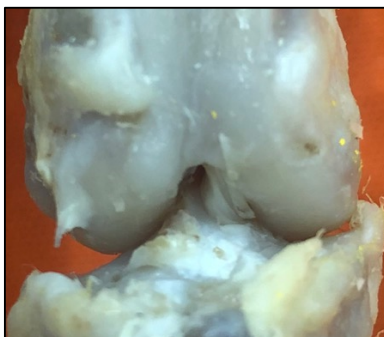
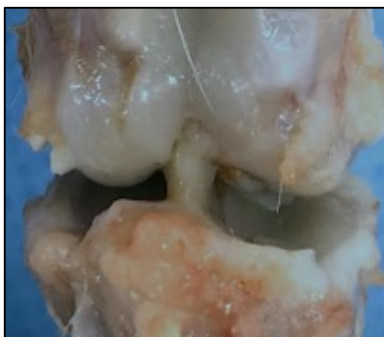Tb.N: Número de trabéculas

ANEXO D - Imagem macroscópica do joelho dos animais estudados mostrando o aspecto da cartilagem articular. Painel acima, grupo OHB; painel abaixo, grupo ar ambiente.

Grupo OHB



Grupo ar ambiente



Anexo E – Aprovação da Comissão de Ética no Uso de Animais da Faculdade de Medicina da Universidade de São Paulo



Faculdade de Medicina da Universidade de São Paulo
Avenida Dr. Arnaldo, 455
Pacaembu – São Paulo – SP

COMISSÃO DE ÉTICA NO USO DE ANIMAIS

Certificamos que a proposta intitulada “**Efeito da oxigenoterapia hiperbárica como tratamento adjuvante na reconstrução do ligamento cruzado anterior**”, registrada com o **nº 1336/2019**, sob a responsabilidade de **Marco Kawamura Demange e Chilan Bou Ghosson Leite**, apresentada pelo Departamento de Ortopedia e Traumatologia - que envolve a produção, manutenção e/ou utilização de animais pertencentes ao filo Chordata, subfilo Vertebrata (exceto humanos), para fins de pesquisa científica (ou ensino) - encontra-se de acordo com os preceitos da Lei nº 11.794, de 8 de outubro de 2008, do Decreto nº 6.899, de 15 de julho de 2009, e com as normas editadas pelo Conselho Nacional de Controle de Experimentação Animal (CONCEA), e foi aprovada pela COMISSÃO DE ÉTICA NO USO DE ANIMAIS (CEUA) da Faculdade de Medicina da USP em 23.10.19

Finalidade	() Ensino (x) Pesquisa Científica
Vigência da autorização	Início: 05-08-2019 Término: 05-08-2020
Espécie/linhagem/raça	Coelho New Zeland
Nº de animais	10
Peso/Idade	3-4 kilos
Sexo	machos
Origem	Biotério FMUSP

A CEUA FMUSP solicita que ao final da pesquisa seja enviado Relatório com todas as atividades.

CEUA-FMUSP, 23 de Outubro de 2019

Dr. Eduardo Pompeu
Coordenador
Comissão de Ética no Uso de Animais

Anexo F – Ficha do aluno de doutorado na Faculdade de Medicina da Universidade de São Paulo.

10/26/23, 9:32 AM

about:blank

Janus - Sistema Administrativo da Pós-Graduação



Universidade de São Paulo
Faculdade de Medicina
FICHA DO ALUNO

5140 - 5725582/1 - Chilan Bou Ghosson Leite

Email: chilan@usp.br
Data de Nascimento: 12/10/1988
Cédula de Identidade: RG - 45.984.301-1 - SP
Local de Nascimento: Estado de São Paulo
Nacionalidade: Brasileira
Graduação: Médico - Universidade Estadual de Campinas - São Paulo - Brasil - 2014

Curso: Doutorado Direto
Programa: Ciências do Sistema Musculoesquelético
Data de Matrícula: 21/11/2019
Início da Contagem de Prazo: 21/11/2019
Data Limite para o Depósito: 20/05/2024
Orientador: Prof(a). Dr(a). Marco Kawamura Demange - 21/11/2019 até o presente. Email: demange@usp.br
Co-orientador: Prof(a). Dr(a). Christian Lattermann - 27/10/2022 até o presente. Email: CLATTERMANN@BWH.HARVARD.EDU
Proficiência em Línguas: Inglês, 21/11/2019
Data de Aprovação no Exame de Qualificação: Aprovado em 11/01/2022
Data do Depósito do Trabalho:
Título do Trabalho:
Data Máxima para Aprovação da Banca:
Data de Aprovação da Banca:
Data Máxima para Defesa:
Data da Defesa:
Resultado da Defesa:
Histórico de Ocorrências: Primeira Matrícula em 21/11/2019

Aluno matriculado no Regimento da Pós-Graduação USP (Resolução nº 7493 em vigor a partir de 29/03/2018).

Última ocorrência: Matrícula de Acompanhamento em 17/07/2023

Impresso em: 26/10/2023 10:31:54

9. REFERÊNCIAS

1. Hirschmann MT, Müller W. Complex function of the knee joint: the current understanding of the knee. *Knee Surg Sports Traumatol Arthrosc.* outubro de 2015;23(10):2780–8.
2. Zlotnicki JP, Naendrup JH, Ferrer GA, Debski RE. Basic biomechanic principles of knee instability. *Curr Rev Musculoskelet Med.* junho de 2016;9(2):114–22.
3. Kopf S, Musahl V, Tashman S, Szczodry M, Shen W, Fu FH. A systematic review of the femoral origin and tibial insertion morphology of the ACL. *Knee Surg Sports Traumatol Arthrosc.* março de 2009;17(3):213–9.
4. Lam MH, Fong DT, Yung PS, Ho EP, Chan WY, Chan KM. Knee stability assessment on anterior cruciate ligament injury: Clinical and biomechanical approaches. *Sports Med Arthrosc Rehabil Ther Technol.* 27 de agosto de 2009;1(1):20.
5. Kiapour AM, Murray MM. Basic science of anterior cruciate ligament injury and repair. *Bone Joint Res.* 4 de fevereiro de 2014;3(2):20–31.
6. Noyes FR, Jetter AW, Grood ES, Harms SP, Gardner EJ, Levy MS. Anterior cruciate ligament function in providing rotational stability assessed by medial and lateral tibiofemoral compartment translations and subluxations. *Am J Sports Med.* março de 2015;43(3):683–92.
7. Hexter AT, Thangarajah T, Blunn G, Haddad FS. Biological augmentation of graft healing in anterior cruciate ligament reconstruction. *Bone Joint J.* março de 2018;100-B(3):271–84.
8. Yao S, Fu BSC, Yung PSH. Graft healing after anterior cruciate ligament reconstruction (ACLR). *Asia Pac J Sports Med Arthrosc Rehabil Technol.* julho de 2021;25:8–15.
9. Lam G, Fontaine R, Ross FL, Chiu ES. Hyperbaric oxygen therapy: Exploring the clinical evidence. *Adv Skin Wound Care.* abril de 2017;30(4):181–90.
10. Kimmel HM, Grant A, Ditata J. The Presence of Oxygen in Wound Healing. *Wounds.* agosto de 2016;28(8):264–70.
11. Sanders TL, Maradit Kremers H, Bryan AJ, Larson DR, Dahm DL, Levy BA, et al. Incidence of anterior cruciate ligament tears and reconstruction: A 21-year population-based study. *Am J Sports Med.* junho de 2016;44(6):1502–7.
12. Herzog MM, Marshall SW, Lund JL, Pate V, Mack CD, Spang JT. Trends in Incidence of ACL Reconstruction and Concomitant Procedures Among Commercially Insured Individuals in the United States, 2002-2014. *Sports Health.* 2018;10(6):523–31.

13. Sochacki KR, McCulloch PC, Lintner DM, Harris JD. Hamstring Autograft Versus Hybrid Graft in Anterior Cruciate Ligament Reconstruction: A Systematic Review of Comparative Studies. *Arthroscopy* [Internet]. 30 de abril de 2019; Disponível em: <http://dx.doi.org/10.1016/j.arthro.2018.11.070>
14. Nitta CT, Baldan AR, Costa LPDEB, Cohen M, Pagura JR, Arliani GG. Epidemiology of anterior cruciate ligament injury in soccer players in the Brazilian Championship. *Acta Ortop Bras.* janeiro de 2021;29(1):45–8.
15. de Campos GC, Nunes LFB, Arruda LRP, Teixeira PEP, Amaral GHA, Alves W de M. Current panorama of anterior cruciate ligament reconstruction surgery in Brazil. *Acta Ortop Bras.* maio de 2019;27(3):146–51.
16. Astur DC, Margato GF, Zobiole A, Pires D, Funchal LFZ, Jimenez AE, et al. The incidence of anterior cruciate ligament injury in youth and male soccer athletes: an evaluation of 17,108 players over two consecutive seasons with an age-based sub-analysis. *Knee Surg Sports Traumatol Arthrosc.* julho de 2023;31(7):2556–62.
17. Cheung EC, DiLallo M, Feeley BT, Lansdown DA. Osteoarthritis and ACL Reconstruction-Myths and Risks. *Curr Rev Musculoskelet Med.* fevereiro de 2020;13(1):115–22.
18. Lattermann C, Conley CEW, Johnson DL, Reinke EK, Huston LJ, Huebner JL, et al. Select Biomarkers on the Day of Anterior Cruciate Ligament Reconstruction Predict Poor Patient-Reported Outcomes at 2-Year Follow-Up: A Pilot Study. *Biomed Res Int.* 19 de julho de 2018;2018:9387809.
19. Leite CBG, Smith R, Lavoie-Gagne OZ, Görtz S, Lattermann C. Biologic impact of anterior cruciate ligament injury and reconstruction. *Clin Sports Med* [Internet]. agosto de 2023; Disponível em: <http://dx.doi.org/10.1016/j.csm.2023.07.003>
20. Murray MM, Fleming BC. Use of a bioactive scaffold to stimulate anterior cruciate ligament healing also minimizes posttraumatic osteoarthritis after surgery. *Am J Sports Med.* agosto de 2013;41(8):1762–70.
21. Rość D, Powierza W, Zastawna E, DREWNIAK W, Michalski A, Kotschy M. Post-traumatic plasminogenesis in intraarticular exudate in the knee joint. *Med Sci Monit.* maio de 2002;8(5):CR371-8.
22. Murray MM. Current status and potential of primary ACL repair. *Clin Sports Med.* janeiro de 2009;28(1):51–61.
23. Ardern CL, Taylor NF, Feller JA, Webster KE. Fifty-five per cent return to competitive sport following anterior cruciate ligament reconstruction surgery: an updated systematic review and meta-analysis including aspects of physical functioning and contextual factors. *Br J Sports Med.* novembro de 2014;48(21):1543–52.

24. Lui P, Zhang P, Chan K, Qin L. Biology and augmentation of tendon-bone insertion repair. *J Orthop Surg Res.* 21 de agosto de 2010;5:59.
25. Samitier G, Marcano AI, Alentorn-Geli E, Cugat R, Farmer KW, Moser MW. Failure of Anterior Cruciate Ligament Reconstruction. *Arch Bone Jt Surg.* outubro de 2015;3(4):220–40.
26. Ménétrey J, Duthon VB, Laumonier T, Fritschy D. “Biological failure” of the anterior cruciate ligament graft. *Knee Surg Sports Traumatol Arthrosc.* março de 2008;16(3):224–31.
27. Diermeier T, Rothrauff BB, Engebretsen L, Lynch AD, Svantesson E, Hamrin Senorski E, et al. Treatment after anterior cruciate ligament injury: Panther Symposium ACL Treatment Consensus Group. *J ISAKOS.* maio de 2021;6(3):129–37.
28. von Porat A, Roos E, Roos H. High prevalence of osteoarthritis 14 years after an anterior cruciate ligament tear in male soccer players: a study of radiographic and patient relevant outcomes. *Br J Sports Med.* junho de 2004;38(3):263.
29. Leite CBG, Demange MK. Biological enhancements for anterior cruciate ligament reconstruction. *Acta Ortop Bras.* novembro de 2019;27(6):325–30.
30. Ekdahl M, Wang JHC, Ronga M, Fu FH. Graft healing in anterior cruciate ligament reconstruction. *Knee Surg Sports Traumatol Arthrosc.* outubro de 2008;16(10):935–47.
31. Chambat P, Guier C, Sonnery-Cottet B, Fayard JM, Thaunat M. The evolution of ACL reconstruction over the last fifty years. *Int Orthop.* fevereiro de 2013;37(2):181–6.
32. MARS Group, Wright RW, Huston LJ, Spindler KP, Dunn WR, Haas AK, et al. Descriptive epidemiology of the Multicenter ACL Revision Study (MARS) cohort. *Am J Sports Med.* outubro de 2010;38(10):1979–86.
33. Trojani C, Sbihi A, Djian P, Potel JF, Hulet C, Jouve F, et al. Causes for failure of ACL reconstruction and influence of meniscectomies after revision. *Knee Surg Sports Traumatol Arthrosc.* fevereiro de 2011;19(2):196–201.
34. Morgan JA, Dahm D, Levy B, Stuart MJ, MARS Study Group. Femoral tunnel malposition in ACL revision reconstruction. *J Knee Surg.* novembro de 2012;25(5):361–8.
35. LaPrade RF, Resig S, Wentorf F, Lewis JL. The effects of grade III posterolateral knee complex injuries on anterior cruciate ligament graft force. A biomechanical analysis. *Am J Sports Med.* julho de 1999;27(4):469–75.
36. Napier RJ, Garcia E, Devitt BM, Feller JA, Webster KE. Increased radiographic posterior tibial slope is associated with subsequent injury following revision anterior

- cruciate ligament reconstruction. *Orthop J Sports Med.* novembro de 2019;7(11):2325967119879373.
37. Hinckel BB, Demange MK, Gobbi RG, Pécora JR, Camanho GL. The effect of mechanical varus on anterior cruciate ligament and lateral collateral ligament stress: Finite element analyses. *Orthopedics.* 1º de julho de 2016;39(4):e729-36.
 38. Leite CBG, Merkely G, Farina EM, Smith R, Görtz S, Hazzard S, et al. Effect of tibiofemoral rotation angle on graft failure after anterior cruciate ligament reconstruction. *Am J Sports Med.* julho de 2023;51(9):2291–9.
 39. Ménétrey J, Duthon VB, Laumonier T, Fritschy D. Biological failure” of the anterior cruciate ligament graft. *Knee Surg Sports Traumatol Arthrosc.* 2008;Mar;16(3):224–31.
 40. Chen CH, Lee CH. Biological fixation in anterior cruciate ligament surgery. *Asia-Pacific Journal of Sports Medicine, Arthroscopy, Rehabilitation and Technology.* 1º de abril de 2014;1(2):48–53.
 41. Benjamin M, Toumi H, Ralphs JR, Bydder G, Best TM, Milz S. Where tendons and ligaments meet bone: attachment sites (‘entheses’) in relation to exercise and/or mechanical load. *J Anat.* abril de 2006;208(4):471–90.
 42. Benjamin M, Kumai T, Milz S, Boszczyk BM, Boszczyk AA, Ralphs JR. The skeletal attachment of tendons--tendon “entheses”. *Comp Biochem Physiol A Mol Integr Physiol.* dezembro de 2002;133(4):931–45.
 43. Milz S, Benjamin M, Putz R. Molecular parameters indicating adaptation to mechanical stress in fibrous connective tissue. *Adv Anat Embryol Cell Biol.* 2005;178:1–71.
 44. Grana WA, Egle DM, Mahnken R, Goodhart CW. An analysis of autograft fixation after anterior cruciate ligament reconstruction in a rabbit model. *Am J Sports Med.* maio de 1994;22(3):344–51.
 45. Scheffler SU, Unterhauser FN, Weiler A. Graft remodeling and ligamentization after cruciate ligament reconstruction. *Knee Surg Sports Traumatol Arthrosc.* setembro de 2008;16(9):834–42.
 46. Fu SC, Cheng WH, Cheuk YC, Mok TY, Rolf C, Yung SH, et al. Development of vitamin C irrigation saline to promote graft healing in anterior cruciate ligament reconstruction. *Journal of Orthopaedic Translation.* 1º de outubro de 2013;1(1):67–77.
 47. Yoshikawa T, Tohyama H, Katsura T, Kondo E, Kotani Y, Matsumoto H, et al. Effects of local administration of vascular endothelial growth factor on mechanical characteristics of the semitendinosus tendon graft after anterior cruciate ligament reconstruction in sheep. *Am J Sports Med.* dezembro de 2006;34(12):1918–25.

48. Janssen RPA, Scheffler SU. Intra-articular remodelling of hamstring tendon grafts after anterior cruciate ligament reconstruction. *Knee Surg Sports Traumatol Arthrosc.* setembro de 2014;22(9):2102–8.
49. Marumo K, Saito M, Yamagishi T, Fujii K. The “ligamentization” process in human anterior cruciate ligament reconstruction with autogenous patellar and hamstring tendons: a biochemical study. *Am J Sports Med.* agosto de 2005;33(8):1166–73.
50. Tohyama H, Yasuda K. Anterior Cruciate Ligament (ACL) Healing: ACL Graft Biology. *Sports Med Arthrosc.* setembro de 2005;13(3):156.
51. Scheffler S, Becker R. Graft Remodeling and Bony Ingrowth After Anterior Cruciate Ligament Reconstruction. Em: Doral MN, Karlsson J, organizadores. *Sports Injuries: Prevention, Diagnosis, Treatment and Rehabilitation.* Berlin, Heidelberg: Springer Berlin Heidelberg; 2015. p. 1077–87.
52. Amiel D, Kleiner JB, Roux RD, Harwood FL, Akeson WH. The phenomenon of “ligamentization”: anterior cruciate ligament reconstruction with autogenous patellar tendon. *J Orthop Res.* 1986;4(2):162–72.
53. Ng GY, Oakes BW, Deacon OW, McLean ID, Eyre DR. Long-term study of the biochemistry and biomechanics of anterior cruciate ligament-patellar tendon autografts in goats. *J Orthop Res.* novembro de 1996;14(6):851–6.
54. Fu SC, Cheuk YC, Yung SH, Rolf CG, Chan KM. Systematic Review of Biological Modulation of Healing in Anterior Cruciate Ligament Reconstruction. *Orthop J Sports Med.* março de 2014;2(3):2325967114526687.
55. Demange MK, Sisto M, Rodeo S. Future trends for unicompartmental arthritis of the knee: injectables & stem cells. *Clin Sports Med.* janeiro de 2014;33(1):161–74.
56. Karaoglu S, Celik C, Korkusuz P. The effects of bone marrow or periosteum on tendon-to-bone tunnel healing in a rabbit model. *Knee Surg Sports Traumatol Arthrosc.* fevereiro de 2009;17(2):170–8.
57. Takayama K, Kuroda R. Biological Augmentation of Anterior Cruciate Ligament Grafts. *Oper Tech Orthop.* 1º de março de 2017;27(1):33–7.
58. Lim JK, Hui J, Li L, Thambyah A, Goh J, Lee EH. Enhancement of tendon graft osteointegration using mesenchymal stem cells in a rabbit model of anterior cruciate ligament reconstruction. *Arthroscopy.* novembro de 2004;20(9):899–910.
59. Dai Z, Bao W, Li S, Li H, Jiang J, Chen S. Enhancement of Polyethylene Terephthalate Artificial Ligament Graft Osseointegration using a Periosteum Patch in a Goat Model. *Int J Sports Med.* junho de 2016;37(6):493–9.

60. Muneta T, Koga H. Anterior cruciate ligament remnant and its values for preservation. *Asia Pac J Sports Med Arthrosc Rehabil Technol.* janeiro de 2017;7:1–9.
61. Andriolo L, Di Matteo B, Kon E, Filardo G, Venieri G, Marcacci M. PRP Augmentation for ACL Reconstruction. *Biomed Res Int.* 5 de maio de 2015;2015:371746.
62. Evans CH, Ghivizzani SC, Robbins PD. Orthopedic gene therapy--lost in translation? *J Cell Physiol.* fevereiro de 2012;227(2):416–20.
63. Martinek V, Latterman C, Usas A, Abramowitch S, Woo SLY, Fu FH, et al. Enhancement of tendon-bone integration of anterior cruciate ligament grafts with bone morphogenetic protein-2 gene transfer. *J Bone Joint Surg Am.* julho de 2002;84(7):1123–31.
64. Zhu T, Zhou J, Hwang J, Xu X. Effects of platelet-rich plasma on clinical outcomes after anterior cruciate ligament reconstruction: A systematic review and meta-analysis. *Orthop J Sports Med.* janeiro de 2022;10(1):23259671211061536.
65. Bi F, Shi Z, Jiang S, Guo P, Yan S. Intermittently administered parathyroid hormone [1-34] promotes tendon-bone healing in a rat model. *Int J Mol Sci.* 29 de setembro de 2014;15(10):17366–79.
66. Oka S, Matsumoto T, Kubo S, Matsushita T, Sasaki H, Nishizawa Y, et al. Local administration of low-dose simvastatin-conjugated gelatin hydrogel for tendon-bone healing in anterior cruciate ligament reconstruction. *Tissue Eng Part A.* maio de 2013;19(9–10):1233–43.
67. Lui PPY, Lee YW, Mok TY, Cheuk YC. Local administration of alendronate reduced peri-tunnel bone loss and promoted graft-bone tunnel healing with minimal systemic effect on bone in contralateral knee. *J Orthop Res.* dezembro de 2013;31(12):1897–906.
68. Vidmar MF, Siqueira LO, Brito VB, Martins CA de Q, Pimentel GL, Almeida CR de, et al. SUPLEMENTAÇÃO COM ÔMEGA-3 PÓS-RECONSTRUÇÃO DO LIGAMENTO CRUZADO ANTERIOR. *Rev Brasil Med Esporte.* 2016;22(2):131–7.
69. Mustonen AM, Käkälä R, Finnilä MAJ, Sawatsky A, Korhonen RK, Saarakkala S, et al. Anterior cruciate ligament transection alters the n-3/n-6 fatty acid balance in the lapine infrapatellar fat pad. *Lipids Health Dis.* 18 de março de 2019;18(1):67.
70. Nomata H, Nakaishi M, Takakuda K. Enhanced biological fixation of ligaments to bone tissues utilizing chitin fabrics: ENHANCED BIOLOGICAL LIGAMENT FIXATION USING CHITIN FABRICS. *J Biomed Mater Res.* 15 de agosto de 2018;106(6):2355–60.
71. Pan W, Wei Y, Zhou L, Li D. Comparative in vivo study of injectable biomaterials combined with BMP for enhancing tendon graft osteointegration for anterior cruciate ligament reconstruction. *J Orthop Res.* julho de 2011;29(7):1015–21.

72. Khanna A, Nelmes RTC, Gougoulias N, Maffulli N, Gray J. The effects of LIPUS on soft-tissue healing: a review of literature. *Br Med Bull.* 2009;89:169–82.
73. Wang CJ, Ko JY, Chou WY, Hsu SL, Ko SF, Huang CC, et al. Shockwave therapy improves anterior cruciate ligament reconstruction. *J Surg Res.* 1º de maio de 2014;188(1):110–8.
74. Yeh WL, Lin SS, Yuan LJ, Lee KF, Lee MY, Ueng SWN. Effects of hyperbaric oxygen treatment on tendon graft and tendon-bone integration in bone tunnel: biochemical and histological analysis in rabbits. *J Orthop Res.* maio de 2007;25(5):636–45.
75. Okubo Y, Bessho K, Fujimura K, Kusumoto K, Ogawa Y, Iizuka T. Effect of hyperbaric oxygenation on bone induced by recombinant human bone morphogenetic protein-2. *Br J Oral Maxillofac Surg.* abril de 2001;39(2):91–5.
76. Fosen KM, Thom SR. Hyperbaric oxygen, vasculogenic stem cells, and wound healing. *Antioxid Redox Signal.* 10 de outubro de 2014;21(11):1634–47.
77. Mathieu D, organizador. *Handbook on Hyperbaric Medicine.* Springer, Dordrecht; 2006.
78. Thom SR. Hyperbaric oxygen: its mechanisms and efficacy. *Plast Reconstr Surg.* janeiro de 2011;127 Suppl 1:131S-141S.
79. Mathieu D, Marroni A, Kot J. Tenth European Consensus Conference on Hyperbaric Medicine: recommendations for accepted and non-accepted clinical indications and practice of hyperbaric oxygen treatment. *Diving Hyperb Med.* março de 2017;47(1):24–32.
80. Moghadam N, Hieda M, Ramey L, Levine BD, Guilliod R. Hyperbaric Oxygen Therapy in Sports Musculoskeletal Injuries. *Med Sci Sports Exerc* [Internet]. 23 de dezembro de 2019; Disponível em: <http://dx.doi.org/10.1249/MSS.0000000000002257>
81. Huang KC, Hsu WH, Peng KT, Huang TJ, Hsu RWW. Hyperbaric oxygen therapy in orthopedic conditions: an evaluation of safety. *J Trauma.* outubro de 2006;61(4):913–7.
82. Zhao D, Luo S, Xu W, Hu J, Lin S, Wang N. Efficacy and Safety of Hyperbaric Oxygen Therapy Used in Patients With Diabetic Foot: A Meta-analysis of Randomized Clinical Trials. *Clin Ther.* outubro de 2017;39(10):2088-2094.e2.
83. Kanhai A, Losito JM. Hyperbaric oxygen therapy for lower-extremity soft-tissue sports injuries. *J Am Podiatr Med Assoc.* julho de 2003;93(4):298–306.
84. Heyboer M 3rd, Sharma D, Santiago W, McCulloch N. Hyperbaric Oxygen Therapy: Side Effects Defined and Quantified. *Adv Wound Care.* 1º de junho de 2017;6(6):210–24.

85. Babchin A, Levich E, Melamed M D Y, Sivashinsky G. Osmotic phenomena in application for hyperbaric oxygen treatment. *Colloids Surf B Biointerfaces*. março de 2011;83(1):128–32.
86. Choudhury R. Hypoxia and hyperbaric oxygen therapy: a review. *Int J Gen Med*. 20 de novembro de 2018;11:431–42.
87. Memar MY, Yekani M, Alizadeh N, Baghi HB. Hyperbaric oxygen therapy: Antimicrobial mechanisms and clinical application for infections. *Biomed Pharmacother*. janeiro de 2019;109:440–7.
88. Leach RM, Rees PJ, Wilmshurst P. Hyperbaric oxygen therapy. *BMJ*. 24 de outubro de 1998;317(7166):1140–3.
89. Jain KK. *Textbook of Hyperbaric Medicine*. Springer, Cham; 2017.
90. Collins JA, Rudenski A, Gibson J, Howard L, O’Driscoll R. Relating oxygen partial pressure, saturation and content: the haemoglobin-oxygen dissociation curve. *Breathe (Sheff)*. setembro de 2015;11(3):194–201.
91. Zhao RZ, Jiang S, Zhang L, Yu ZB. Mitochondrial electron transport chain, ROS generation and uncoupling (Review). *Int J Mol Med*. julho de 2019;44(1):3–15.
92. Panday A, Sahoo MK, Osorio D, Batra S. NADPH oxidases: an overview from structure to innate immunity-associated pathologies. *Cell Mol Immunol*. janeiro de 2015;12(1):5–23.
93. McGarry T, Biniiecka M, Veale DJ, Fearon U. Hypoxia, oxidative stress and inflammation. *Free Radic Biol Med*. setembro de 2018;125:15–24.
94. Fuhrmann DC, Brüne B. Mitochondrial composition and function under the control of hypoxia. *Redox Biol*. agosto de 2017;12:208–15.
95. Sen CK, Roy S. Redox signals in wound healing. *Biochim Biophys Acta*. novembro de 2008;1780(11):1348–61.
96. D’Ignazio L, Rocha S. Hypoxia Induced NF- κ B. *Cells* [Internet]. 8 de março de 2016;5(1). Disponível em: <http://dx.doi.org/10.3390/cells5010010>
97. Lingappan K. NF- κ B in Oxidative Stress. *Curr Opin Toxicol*. fevereiro de 2018;7:81–6.
98. Cummins EP, Taylor CT. Hypoxia-responsive transcription factors. *Pflugers Arch*. setembro de 2005;450(6):363–71.
99. Siomek A. NF- κ B signaling pathway and free radical impact. *Acta Biochim Pol*. 1º de agosto de 2012;59(3):323–31.

100. Sies H. Hydrogen peroxide as a central redox signaling molecule in physiological oxidative stress: Oxidative eustress. *Redox Biol.* abril de 2017;11:613–9.
101. Ahmed AS, Gedin P, Hugo A, Bakalkin G, Kanar A, Hart DA, et al. Activation of NF- κ B in Synovium versus Cartilage from Patients with Advanced Knee Osteoarthritis: A Potential Contributor to Inflammatory Aspects of Disease Progression. *J Immunol.* 1º de outubro de 2018;201(7):1918–27.
102. Yan H, Duan X, Pan H, Holguin N, Rai MF, Akk A, et al. Suppression of NF- κ B activity via nanoparticle-based siRNA delivery alters early cartilage responses to injury. *Proc Natl Acad Sci U S A.* 11 de outubro de 2016;113(41):E6199–208.
103. Niu CC, Lin SS, Yuan LJ, Lu ML, Ueng SWN, Yang CY, et al. Upregulation of miR-107 expression following hyperbaric oxygen treatment suppresses HMGB1/RAGE signaling in degenerated human nucleus pulposus cells. *Arthritis Res Ther.* 31 de janeiro de 2019;21(1):42.
104. Sies H, Berndt C, Jones DP. Oxidative Stress. *Annu Rev Biochem.* 20 de junho de 2017;86:715–48.
105. Semenza GL. Oxygen sensing, homeostasis, and disease. *N Engl J Med.* 11 de agosto de 2011;365(6):537–47.
106. Strowitzki MJ, Cummins EP, Taylor CT. Protein Hydroxylation by Hypoxia-Inducible Factor (HIF) Hydroxylases: Unique or Ubiquitous? *Cells* [Internet]. 26 de abril de 2019;8(5). Disponível em: <http://dx.doi.org/10.3390/cells8050384>
107. Semenza GL. Hypoxia-inducible factor 1: oxygen homeostasis and disease pathophysiology. *Trends Mol Med.* agosto de 2001;7(8):345–50.
108. Semenza GL. Oxygen homeostasis. *Wiley Interdiscip Rev Syst Biol Med.* maio de 2010;2(3):336–61.
109. Fries RB, Wallace WA, Roy S, Kuppusamy P, Bergdall V, Gordillo GM, et al. Dermal excisional wound healing in pigs following treatment with topically applied pure oxygen. *Mutat Res.* 11 de novembro de 2005;579(1–2):172–81.
110. Scholz CC, Cavadas MAS, Tambuwala MM, Hams E, Rodríguez J, von Kriegsheim A, et al. Regulation of IL-1 β -induced NF- κ B by hydroxylases links key hypoxic and inflammatory signaling pathways. *Proc Natl Acad Sci U S A.* 12 de novembro de 2013;110(46):18490–5.
111. Tomasek JJ, Gabbiani G, Hinz B, Chaponnier C, Brown RA. Myofibroblasts and mechano-regulation of connective tissue remodelling. *Nat Rev Mol Cell Biol.* maio de 2002;3(5):349–63.

112. Wu G, Bazer FW, Burghardt RC, Johnson GA, Kim SW, Knabe DA, et al. Proline and hydroxyproline metabolism: implications for animal and human nutrition. *Amino Acids*. abril de 2011;40(4):1053–63.
113. Sha Y, Yang L, Lv Y. MGF E peptide improves anterior cruciate ligament repair by inhibiting hypoxia-induced cell apoptosis and accelerating angiogenesis. *J Cell Physiol*. junho de 2019;234(6):8846–61.
114. Wang Y, Tang Z, Xue R, Singh GK, Liu W, Lv Y, et al. Differential response to CoCl₂-stimulated hypoxia on HIF-1 α , VEGF, and MMP-2 expression in ligament cells. *Mol Cell Biochem*. janeiro de 2012;360(1–2):235–42.
115. Pasparakis M. IKK/NF-kappaB signaling in intestinal epithelial cells controls immune homeostasis in the gut. *Mucosal Immunol*. novembro de 2008;1 Suppl 1:S54-7.
116. Zhou Q, Huang G, Yu X, Xu W. A Novel Approach to Estimate ROS Origination by Hyperbaric Oxygen Exposure, Targeted Probes and Specific Inhibitors. *Cell Physiol Biochem*. 28 de junho de 2018;47(5):1800–8.
117. Grimberg-Peters D, Büren C, Windolf J, Wahlers T, Paunel-Görgülü A. Hyperbaric Oxygen Reduces Production of Reactive Oxygen Species in Neutrophils from Polytraumatized Patients Yielding in the Inhibition of p38 MAP Kinase and Downstream Pathways. *PLoS One*. 16 de agosto de 2016;11(8):e0161343.
118. Unfirer S, Kibel A, Drenjancevic-Peric I. The effect of hyperbaric oxygen therapy on blood vessel function in diabetes mellitus. *Med Hypotheses*. novembro de 2008;71(5):776–80.
119. Leite MS, Damaceno-Rodrigues NR, Simone MRPT, Santos ABG, Bueno HMS, Battlehner CN, et al. Structural alterations in adult rat carotid bodies exposed to hyperbaric oxygenation. *Undersea Hyperb Med*. novembro de 2010;37(6):419–32.
120. Bergo GW, Tyssebotn I. Cardiovascular effects of hyperbaric oxygen with and without addition of carbon dioxide. *Eur J Appl Physiol Occup Physiol*. setembro de 1999;80(4):264–75.
121. Alboni P, Alboni M, Gianfranchi L. Diving bradycardia: a mechanism of defence against hypoxic damage. *J Cardiovasc Med*. junho de 2011;12(6):422–7.
122. Jagannathan L, Cuddapah S, Costa M. Oxidative stress under ambient and physiological oxygen tension in tissue culture. *Curr Pharmacol Rep*. abril de 2016;2(2):64–72.
123. Waypa GB, Smith KA, Schumacker PT. O₂ sensing, mitochondria and ROS signaling: The fog is lifting. *Mol Aspects Med*. fevereiro de 2016;47–48:76–89.

124. Buras JA, Stahl GL, Svoboda KK, Reenstra WR. Hyperbaric oxygen downregulates ICAM-1 expression induced by hypoxia and hypoglycemia: the role of NOS. *Am J Physiol Cell Physiol.* fevereiro de 2000;278(2):C292-302.
125. Wink DA, Miranda KM, Espey MG, Pluta RM, Hewett SJ, Colton C, et al. Mechanisms of the antioxidant effects of nitric oxide. *Antioxid Redox Signal.* abril de 2001;3(2):203–13.
126. Granger DN, Kvietys PR. Reperfusion injury and reactive oxygen species: The evolution of a concept. *Redox Biol.* dezembro de 2015;6:524–51.
127. Stabler T, Zura RD, Hsueh MF, Kraus VB. Xanthine oxidase injurious response in acute joint injury. *Clin Chim Acta.* 7 de dezembro de 2015;451(Pt B):170–4.
128. Jackson WF. Arteriolar oxygen reactivity: where is the sensor and what is the mechanism of action? *J Physiol.* 15 de setembro de 2016;594(18):5055–77.
129. Imtiyaz HZ, Simon MC. Hypoxia-inducible factors as essential regulators of inflammation. *Curr Top Microbiol Immunol.* 2010;345:105–20.
130. Ogawa S, Koga S, Kuwabara K, Brett J, Morrow B, Morris SA, et al. Hypoxia-induced increased permeability of endothelial monolayers occurs through lowering of cellular cAMP levels. *Am J Physiol.* março de 1992;262(3 Pt 1):C546-54.
131. Yagishita K, Clinical Center for Sports Medicine and Sports Dentistry, Tokyo Medical and Dental University, 1-5-45 Yushima, Bunkyo-ku, Tokyo 113-8519, Japan, Oyaizu T, Aizawa J, Enomoto M, Hyperbaric Medical Center, Tokyo Medical and Dental University, 1-5-45 Yushima, Bunkyo-ku, Tokyo 113-8519, Japan, et al. The effects of hyperbaric oxygen therapy on reduction of edema and pain in athletes with ankle sprain in the acute phase: A pilot study. *Diabetes Res (Fairfax).* 19 de abril de 2017;3(1):10–6.
132. Wu D, Malda J, Crawford R, Xiao Y. Effects of hyperbaric oxygen on proliferation and differentiation of osteoblasts from human alveolar bone. *Connect Tissue Res.* 2007;48(4):206–13.
133. Atesalp AS, Komurcu M, Basbozkurt M, Kurklu M. The treatment of infected tibial nonunion with aggressive debridement and internal bone transport. *Mil Med.* dezembro de 2002;167(12):978–81.
134. Muhonen A, Haaparanta M, Grönroos T, Bergman J, Knuuti J, Hinkka S, et al. Osteoblastic activity and neoangiogenesis in distracted bone of irradiated rabbit mandible with or without hyperbaric oxygen treatment. *Int J Oral Maxillofac Surg.* março de 2004;33(2):173–8.

135. Wang IC, Wen-Neng Ueng S, Yuan LJ, Tu YK, Lin SS, Wang CR, et al. Early administration of hyperbaric oxygen therapy in distraction osteogenesis--a quantitative study in New Zealand rabbits. *J Trauma*. junho de 2005;58(6):1230–5.
136. Demirtaş A, Azboy I, Bulut M, Uçar BY, Alemdar C, Alabalık U, et al. The effect of hyperbaric oxygen therapy on fracture healing in nicotine rats. *Ulus Travma Acil Cerrahi Derg*. maio de 2014;20(3):161–6.
137. Millar IL, Lind FG, Jansson KÅ, Hájek M, Smart DR, Fernandes TD, et al. Hyperbaric Oxygen for Lower Limb Trauma (HOLLT): an international multi-centre randomised clinical trial. *Diving Hyperb Med*. 30 de setembro de 2022;52(3):164–74.
138. Bennett MH, Stanford RE, Turner R. Hyperbaric oxygen therapy for promoting fracture healing and treating fracture non-union. *Cochrane Database Syst Rev*. 14 de novembro de 2012;11:CD004712.
139. Oriani G, Barnini C, Gaietta T, Guarino A, Pedesini G. Hyperbaric oxygen therapy in the treatment of various orthopedic disorders. *Minerva Med*. 3 de novembro de 1982;73(42):2983–8.
140. James PB, Scott B, Allen MW. Hyperbaric oxygen therapy in sports injuries. *Physiotherapy*. agosto de 1993;79(8):571–2.
141. Staples JR, Clement DB, Taunton JE, McKenzie DC. Effects of hyperbaric oxygen on a human model of injury. *Am J Sports Med*. setembro de 1999;27(5):600–5.
142. Webster AL, Syrotuik DG, Bell GJ, Jones RL, Hanstock CC. Effects of hyperbaric oxygen on recovery from exercise-induced muscle damage in humans. *Clin J Sport Med*. maio de 2002;12(3):139–50.
143. Mekjavic IB, Exner JA, Tesch PA, Eiken O. Hyperbaric oxygen therapy does not affect recovery from delayed onset muscle soreness. *Med Sci Sports Exerc*. março de 2000;32(3):558–63.
144. Harrison BC, Robinson D, Davison BJ, Foley B, Seda E, Byrnes WC. Treatment of exercise-induced muscle injury via hyperbaric oxygen therapy. *Med Sci Sports Exerc*. janeiro de 2001;33(1):36–42.
145. Germain G, Delaney J, Moore G, Lee P, Lacroix V, Montgomery D. Effect of hyperbaric oxygen therapy on exercise-induced muscle soreness. *Undersea Hyperb Med*. Verão de 2003;30(2):135–45.
146. Babul S, Rhodes EC, Taunton JE, Lepawsky M. Effects of intermittent exposure to hyperbaric oxygen for the treatment of an acute soft tissue injury. *Clin J Sport Med*. maio de 2003;13(3):138–47.

147. Staples J, Clement D, Mckenzie D, Booker T, Sbeel A, Belcastro A. The effects of intermittent hyperbaric oxygen on biochemical muscle metabolites of eccentrically-exercised rats. (abstract). *Can J Appl Physiol.* 1995;20.
148. Best TM, Loitz-Ramage B, Corr DT, Vanderby R. Hyperbaric oxygen in the treatment of acute muscle stretch injuries. Results in an animal model. *Am J Sports Med.* maio de 1998;26(3):367–72.
149. Haapaniemi T, Nylander G, Sirsjö A, Larsson J. Hyperbaric oxygen reduces ischemia-induced skeletal muscle injury. *Plast Reconstr Surg.* março de 1996;97(3):602–7; discussion 608-9.
150. Bosco G, Yang ZJ, Nandi J, Wang J, Chen C, Camporesi EM. Effects of hyperbaric oxygen on glucose, lactate, glycerol and anti-oxidant enzymes in the skeletal muscle of rats during ischaemia and reperfusion. *Clin Exp Pharmacol Physiol.* janeiro de 2007;34(1–2):70–6.
151. Skyhar MJ, Hargens AR, Strauss MB, Gershuni DH, Hart GB, Akeson WH. Hyperbaric oxygen reduces edema and necrosis of skeletal muscle in compartment syndromes associated with hemorrhagic hypotension. *J Bone Joint Surg Am.* outubro de 1986;68(8):1218–24.
152. Strauss MB, Hargens AR, Gershuni DH, Greenberg DA, Crenshaw AG, Hart GB, et al. Reduction of skeletal muscle necrosis using intermittent hyperbaric oxygen in a model compartment syndrome. *J Bone Joint Surg Am.* junho de 1983;65(5):656–62.
153. Strauss MB, Hargens AR, Gershuni DH, Hart GB, Akeson WH. Delayed use of hyperbaric oxygen for treatment of a model anterior compartment syndrome. *J Orthop Res.* 1986;4(1):108–11.
154. Chen ACY, Lee MS, Lin SS, Pan LC, Ueng SWN. Augmentation of osteochondral repair with hyperbaric oxygenation: a rabbit study. *J Orthop Surg Res.* 6 de dezembro de 2010;5:91.
155. Gomoll AH, Minas T. The quality of healing: articular cartilage. *Wound Repair Regen.* maio de 2014;22 Suppl 1:30–8.
156. Wang Y, Wei L, Zeng L, He D, Wei X. Nutrition and degeneration of articular cartilage. *Knee Surg Sports Traumatol Arthrosc.* agosto de 2013;21(8):1751–62.
157. Fermor B, Christensen SE, Youn I, Cernanec JM, Davies CM, Weinberg JB. Oxygen, nitric oxide and articular cartilage. *Eur Cell Mater.* 11 de abril de 2007;13:56–65; discussion 65.
158. Lin SS, Yuan LJ, Niu CC, Tu YK, Yang CY, Ueng SWN. Hyperbaric oxygen inhibits the HMGB1/RAGE signaling pathway by upregulating Mir-107 expression in human osteoarthritic chondrocytes. *Osteoarthritis Cartilage.* setembro de 2019;27(9):1372–81.

159. Grimshaw MJ, Mason RM. Bovine articular chondrocyte function in vitro depends upon oxygen tension. *Osteoarthritis Cartilage*. setembro de 2000;8(5):386–92.
160. Henrotin Y, Kurz B, Aigner T. Oxygen and reactive oxygen species in cartilage degradation: friends or foes? *Osteoarthritis Cartilage*. agosto de 2005;13(8):643–54.
161. Kühn K, D’Lima DD, Hashimoto S, Lotz M. Cell death in cartilage. *Osteoarthritis Cartilage*. janeiro de 2004;12(1):1–16.
162. Sharif M, Whitehouse A, Sharman P, Perry M, Adams M. Increased apoptosis in human osteoarthritic cartilage corresponds to reduced cell density and expression of caspase-3. *Arthritis Rheum*. fevereiro de 2004;50(2):507–15.
163. Ueng SWN, Yuan LJ, Lin SS, Niu CC, Chan YS, Wang IC, et al. Hyperbaric oxygen treatment prevents nitric oxide-induced apoptosis in articular cartilage injury via enhancement of the expression of heat shock protein 70. *J Orthop Res*. março de 2013;31(3):376–84.
164. Cherng JH, Chang SC, Chen SG, Hsu ML, Hong PD, Teng SC, et al. The effect of hyperbaric oxygen and air on cartilage tissue engineering. *Ann Plast Surg*. dezembro de 2012;69(6):650–5.
165. Dai NT, Fan GY, Liou NH, Wang YW, Fu KY, Ma KH, et al. Histochemical and functional improvement of adipose-derived stem cell-based tissue-engineered cartilage by hyperbaric oxygen/air treatment in a rabbit articular defect model. *Ann Plast Surg*. maio de 2015;74 Suppl 2:S139-45.
166. Yuan LJ, Ueng SWN, Lin SS, Yeh WL, Yang CY, Lin PY. Attenuation of apoptosis and enhancement of proteoglycan synthesis in rabbit cartilage defects by hyperbaric oxygen treatment are related to the suppression of nitric oxide production. *J Orthop Res*. setembro de 2004;22(5):1126–34.
167. Yuan LJ, Niu CC, Lin SS, Chan YS, Yang CY, Chen WJ, et al. Additive effects of hyperbaric oxygen and platelet-derived growth factor-BB in chondrocyte transplantation via up-regulation expression of platelet-derived growth factor-beta receptor. *J Orthop Res*. novembro de 2009;27(11):1439–46.
168. Silva FS, Canêdo VSR, Abreu BJ, Oliveira MF. Responses of matrix metalloproteinases to hyperbaric oxygen treatment: changing for good or ill? *Connect Tissue Res*. maio de 2021;62(3):249–62.
169. Başı O, Çimşit M, Zeren S, Saglıcan Y, Akgün U, Kocaoglu B, et al. Effect of adjuvant hyperbaric oxygen on healing of cartilage lesions treated with microfracture: an experimental study in rats. *Undersea Hyperb Med*. julho de 2018;45(4):411–9.

170. Korucu İH, Kekeç AF, Arslan A, Oltulu P, Korucu EN, Özer M. Regenerative effects of hyperbaric oxygen therapy and platelet-rich plasma on the osteochondral defects of rats. *Jt Dis Relat Surg.* 18 de junho de 2020;31(2):260–6.
171. Melcher C, Sievers B, Höchsmann N, Düren F, Jansson V, Müller PE. Effect of Hyperbaric Oxygen on Proliferation and Gene Expression of Human Chondrocytes: An In Vitro Study. *Cartilage.* 1º de março de 2018;1947603518764281.
172. Staples J, Clement D. Hyperbaric oxygen chambers and the treatment of sports injuries. *Sports Med.* outubro de 1996;22(4):219–27.
173. Borromeo CN, Ryan JL, Marchetto PA, Peterson R, Bove AA. Hyperbaric oxygen therapy for acute ankle sprains. *Am J Sports Med.* setembro de 1997;25(5):619–25.
174. Kuran FD, Pekedis M, Yıldız H, Aydın F, Eliyatkin N. Effect of hyperbaric oxygen treatment on tendon healing after Achilles tendon repair: an experimental study on rats. *Acta Orthop Traumatol Turc.* 2012;46(4):293–300.
175. Palabıyık MT, Akalın Y, Yalçın Ö, Şahin İG, Çevik N, Öztürk A. The Effect of Pentoxifylline and Hyperbaric Oxygen on Achilles Osteotendinous Junction Injury: An experimental animal model study. *Ortop Traumatol Rehabil.* 31 de dezembro de 2019;21(6):437–46.
176. Takeyama N, Sakai H, Ohtake H, Mashitori H, Tamai K, Saotome K. Effects of hyperbaric oxygen on gene expressions of procollagen, matrix metalloproteinase and tissue inhibitor of metalloproteinase in injured medial collateral ligament and anterior cruciate ligament. *Knee Surg Sports Traumatol Arthrosc.* abril de 2007;15(4):443–52.
177. Ishii Y, Ushida T, Tateishi T, Shimojo H, Miyanaga Y. Effects of different exposures of hyperbaric oxygen on ligament healing in rats. *J Orthop Res.* março de 2002;20(2):353–6.
178. Mashitori H, Sakai H, Koibuchi N, Ohtake H, Tashiro T, Tamai K, et al. Effect of Hyperbaric Oxygen on the Ligament Healing Process in Rats. *Clin Orthop Relat Res.* 1º de junho de 2004;423:268–74.
179. Horn PC, Webster DA, Amin HM, Mascia MF, Werner FW, Fortino MD. The effect of hyperbaric oxygen on medial collateral ligament healing in a rat model. *Clin Orthop Relat Res.* março de 1999;(360):238–42.
180. Chan YS, Chen ACY, Yuan LJ, Lin SS, Yang CY, Lee MSS, et al. Effects of hyperbaric oxygen and platelet derived growth factor on medial collateral ligament fibroblasts. *Undersea Hyperb Med.* maio de 2007;34(3):181–90.
181. Hsu RWW, Hsu WH, Tai CL, Lee KF. Effect of hyperbaric oxygen therapy on patellar tendinopathy in a rabbit model. *J Trauma.* novembro de 2004;57(5):1060–4.

182. Ishii Y, Miyanaga Y, Shimojo H, Ushida T, Tateishi T. Effects of hyperbaric oxygen on procollagen messenger RNA levels and collagen synthesis in the healing of rat tendon laceration. *Tissue Eng.* junho de 1999;5(3):279–86.
183. Soolsma SJ. The effect of intermittent hyperbaric oxygen on short term recovery from grade II medial collateral ligament injuries [Internet]. University of British Columbia; 1996. Disponível em: <https://open.library.ubc.ca/collections/ubctheses/831/items/1.0077081>
184. Yagishita K, Enomoto M, Takazawa Y, Fukuda J, Koga H. Effects of hyperbaric oxygen therapy on recovery acceleration in Japanese professional or semi-professional rugby players with grade 2 medial collateral ligament injury of the knee: A comparative non-randomized study. *Undersea Hyperb Med.* 2019;46(5):647–54.
185. Bachy M, Sherifi I, Zadegan F, Petrover D, Petite H, Hannouche D. Anterior cruciate ligament surgery in the rabbit. *J Orthop Surg Res.* dezembro de 2013;8(1):27.
186. Leite MS. Alterações estruturais de corpos carotídeos de ratos expostos à hiperoxigenação hiperbárica [Internet]. Universidade de Sao Paulo, Agencia USP de Gestao da Informacao Academica (AGUIA); 2015. Disponível em: <http://dx.doi.org/10.11606/t.5.2006.tde-13022008-100815>
187. Wang C, Schwaitzberg S, Berliner E, Zarin DA, Lau J. Hyperbaric oxygen for treating wounds: a systematic review of the literature. *Arch Surg.* março de 2003;138(3):272–9; discussion 280.
188. Carbone L, Baumans V, Morton DB. Report of the workshop on euthanasia guidelines and practices. *Altern Lab Anim.* janeiro de 2004;32(1_suppl):445–6.
189. Setiawati R, Utomo DN, Rantam FA, Ifran NN, Budhiparama NC. Early graft tunnel healing after anterior cruciate ligament reconstruction with intratunnel injection of bone marrow mesenchymal stem cells and vascular endothelial growth factor. *Orthop J Sports Med.* junho de 2017;5(6):2325967117708548.
190. Chai F, Wan F, Jiang J, Chen S. Micro-scale assessment of the postoperative effect of anterior cruciate ligament reconstruction preclinical study using a 7.1T micro-magnetic resonance imaging. *Exp Ther Med.* janeiro de 2019;17(1):214–20.
191. Kanamura H, Arai Y, Hara K, Takahashi T, Ikoma K, Fujiwara H, et al. Quantitative evaluation of revascularization at bone tunnels and grafts with contrast-enhanced magnetic resonance angiography after anterior cruciate ligament reconstruction. *Int Orthop.* julho de 2016;40(7):1531–6.
192. Boutroy S, Bouxsein ML, Munoz F, Delmas PD. In vivo assessment of trabecular bone microarchitecture by high-resolution peripheral quantitative computed tomography. *J Clin Endocrinol Metab.* dezembro de 2005;90(12):6508–15.

193. Fuller H, Fuller R, Pereira RMR. High resolution peripheral quantitative computed tomography for the assessment of morphological and mechanical bone parameters. *Rev Bras Reumatol Engl Ed.* julho de 2015;55(4):352–62.
194. Wright RW, Magnussen RA, Dunn WR, Spindler KP. Ipsilateral graft and contralateral ACL rupture at five years or more following ACL reconstruction: a systematic review. *J Bone Joint Surg Am.* 15 de junho de 2011;93(12):1159–65.
195. Fu FH, Shen W, Starman JS, Okeke N, Irrgang JJ. Primary anatomic double-bundle anterior cruciate ligament reconstruction: a preliminary 2-year prospective study. *Am J Sports Med.* julho de 2008;36(7):1263–74.
196. Spindler KP, Kuhn JE, Freedman KB, Matthews CE, Dittus RS, Harrell FE Jr. Anterior cruciate ligament reconstruction autograft choice: bone-tendon-bone versus hamstring: does it really matter? A systematic review. *Am J Sports Med.* dezembro de 2004;32(8):1986–95.
197. Barber-Westin SD, Noyes FR. Factors used to determine return to unrestricted sports activities after anterior cruciate ligament reconstruction. *Arthroscopy.* dezembro de 2011;27(12):1697–705.
198. Mutsuzaki H, Kanamori A, Ikeda K, Hioki S, Kinugasa T, Sakane M. Effect of calcium phosphate-hybridized tendon graft in anterior cruciate ligament reconstruction: a randomized controlled trial. *Am J Sports Med.* agosto de 2012;40(8):1772–80.
199. Leite CBG, Merkely G, Lattermann C, Görtz S. ICRS virtual convention 2021: Orthoregenerative therapy from basic science to clinical application. *Journal of Cartilage & Joint Preservation.* agosto de 2021;(100024):100024.
200. Chu CR, Williams AA. Quantitative MRI UTE-T2* and T2* show progressive and continued graft maturation over 2 years in human patients after anterior cruciate ligament reconstruction. *Orthop J Sports Med.* agosto de 2019;7(8):2325967119863056.
201. Li H, Chen S, Tao H, Li H, Chen S. Correlation analysis of potential factors influencing graft maturity after anterior cruciate ligament reconstruction. *Orthop J Sports Med.* outubro de 2014;2(10):2325967114553552.
202. Muramatsu K, Hachiya Y, Izawa H. Serial evaluation of human anterior cruciate ligament grafts by contrast-enhanced magnetic resonance imaging: comparison of allografts and autografts. *Arthroscopy.* setembro de 2008;24(9):1038–44.
203. Gohil S, Annear PO, Breidahl W. Anterior cruciate ligament reconstruction using autologous double hamstrings: a comparison of standard versus minimal debridement techniques using MRI to assess revascularisation. A randomised prospective study with a one-year follow-up. *J Bone Joint Surg Br.* setembro de 2007;89(9):1165–71.

204. Howell SM, Clark JA, Blasier RD. Serial magnetic resonance imaging of hamstring anterior cruciate ligament autografts during the first year of implantation. A preliminary study. *Am J Sports Med.* janeiro de 1991;19(1):42–7.
205. Weiler A, Peters G, Mäurer J, Unterhauser FN, Südkamp NP. Biomechanical properties and vascularity of an anterior cruciate ligament graft can be predicted by contrast-enhanced magnetic resonance imaging. A two-year study in sheep. *Am J Sports Med.* novembro de 2001;29(6):751–61.
206. Anderson K, Seneviratne AM, Izawa K, Atkinson BL, Potter HG, Rodeo SA. Augmentation of tendon healing in an intraarticular bone tunnel with use of a bone growth factor. *Am J Sports Med.* novembro de 2001;29(6):689–98.
207. Putnis SE, Oshima T, Klasan A, Grasso S, Neri T, Fritsch BA, et al. Magnetic resonance imaging 1 year after hamstring autograft anterior cruciate ligament reconstruction can identify those at higher risk of graft failure: An analysis of 250 cases. *Am J Sports Med.* abril de 2021;49(5):1270–8.
208. Fleming BC, Vajapeyam S, Connolly SA, Magarian EM, Murray MM. The use of magnetic resonance imaging to predict ACL graft structural properties. *J Biomech.* 10 de novembro de 2011;44(16):2843–6.
209. Uchio Y, Ochi M, Adachi N, Kawasaki K, Kuriwaka M. Determination of time of biologic fixation after anterior cruciate ligament reconstruction with hamstring tendons. *Am J Sports Med.* maio de 2003;31(3):345–52.
210. Kraff O, Theysohn JM, Maderwald S, Saylor C, Ladd SC, Ladd ME, et al. MRI of the knee at 7.0 Tesla. *Rofo.* dezembro de 2007;179(12):1231–5.
211. Buerba RA, Boden SA, Lesniak B. Graft selection in contemporary anterior cruciate ligament reconstruction. *J Am Acad Orthop Surg Glob Res Rev* [Internet]. outubro de 2021;5(10). Disponível em: <http://dx.doi.org/10.5435/jaaosglobal-d-21-00230>
212. Li H, Jiang J, Wu Y, Chen S. Potential mechanisms of a periosteum patch as an effective and favourable approach to enhance tendon-bone healing in the human body. *Int Orthop.* março de 2012;36(3):665–9.
213. Zhang S, Liu S, Yang L, Chen S, Chen S, Chen J. Morphological changes of the femoral tunnel and their correlation with hamstring tendon autograft maturation up to 2 years after anterior cruciate ligament reconstruction using femoral cortical suspension. *Am J Sports Med.* março de 2020;48(3):554–64.
214. DeFroda SF, Karamchedu NP, Owens BD, Bokshan SL, Sullivan K, Fadale PD, et al. Tibial tunnel widening following anterior cruciate ligament reconstruction: A retrospective seven-year study evaluating the effects of initial graft tensioning and graft selection. *Knee.* dezembro de 2018;25(6):1107–14.

215. L'Insalata JC, Klatt B, Fu FH, Harner CD. Tunnel expansion following anterior cruciate ligament reconstruction: a comparison of hamstring and patellar tendon autografts. *Knee Surg Sports Traumatol Arthrosc.* 1997;5(4):234–8.
216. Clatworthy MG, Annear P, Bulow JU, Bartlett RJ. Tunnel widening in anterior cruciate ligament reconstruction: a prospective evaluation of hamstring and patella tendon grafts. *Knee Surg Sports Traumatol Arthrosc.* 1999;7(3):138–45.
217. Webster KE, Chiu JJ, Feller JA. Impact of measurement error in the analysis of bone tunnel enlargement after anterior cruciate ligament reconstruction. *Am J Sports Med.* novembro de 2005;33(11):1680–7.
218. Siebold R, Kiss ZS, Morris HG. Effect of compaction drilling during ACL reconstruction with hamstrings on postoperative tunnel widening. *Arch Orthop Trauma Surg.* maio de 2008;128(5):461–8.
219. Lind M, Feller J, Webster KE. Bone tunnel widening after anterior cruciate ligament reconstruction using EndoButton or EndoButton continuous loop. *Arthroscopy.* novembro de 2009;25(11):1275–80.
220. Thauinat M, Fayard JM, Sonnery-Cottet B. Hamstring tendons or bone-patellar tendon-bone graft for anterior cruciate ligament reconstruction? *Orthop Traumatol Surg Res.* fevereiro de 2019;105(1S):S89–94.
221. Wilson TC, Kantaras A, Atay A, Johnson DL. Tunnel enlargement after anterior cruciate ligament surgery. *Am J Sports Med.* março de 2004;32(2):543–9.
222. Hunt ER, Jacobs CA, Conley CEW, Ireland ML, Johnson DL, Lattermann C. Anterior cruciate ligament reconstruction reinitiates an inflammatory and chondrodegenerative process in the knee joint. *J Orthop Res.* junho de 2021;39(6):1281–8.
223. Rodeo SA, Kawamura S, Kim HJ, Dynybil C, Ying L. Tendon healing in a bone tunnel differs at the tunnel entrance versus the tunnel exit: an effect of graft-tunnel motion? *Am J Sports Med.* novembro de 2006;34(11):1790–800.
224. Bi F, Chen Y, Liu J, Wang Y, Xu D, Tian K. Anterior cruciate ligament reconstruction in a rabbit model using a silk-collagen scaffold modified by hydroxyapatite at both ends: a histological and biomechanical study. *J Orthop Surg Res.* 16 de fevereiro de 2021;16(1):139.
225. Al Hadi H, Smerdon GR, Fox SW. Hyperbaric oxygen therapy suppresses osteoclast formation and bone resorption. *J Orthop Res.* novembro de 2013;31(11):1839–44.
226. Grassmann JP, Schneppendahl J, Hakimi AR, Herten M, Betsch M, Lögters TT, et al. Hyperbaric oxygen therapy improves angiogenesis and bone formation in critical sized diaphyseal defects. *J Orthop Res.* abril de 2015;33(4):513–20.

227. Leite CBG, Tavares LP, Leite MS, Demange MK. Revisiting the role of hyperbaric oxygen therapy in knee injuries: Potential benefits and mechanisms. *J Cell Physiol* [Internet]. 17 de janeiro de 2023; Disponível em: <http://dx.doi.org/10.1002/jcp.30947>
228. Nagelli CV, Hewett TE. Should return to sport be delayed until 2 years after anterior cruciate ligament reconstruction? Biological and functional considerations. *Sports Med.* fevereiro de 2017;47(2):221–32.
229. Song F, Jiang D, Wang T, Wang Y, Chen F, Xu G, et al. Mechanical loading improves tendon-bone healing in a rabbit anterior cruciate ligament reconstruction model by promoting proliferation and matrix formation of mesenchymal stem cells and tendon cells. *Cell Physiol Biochem.* 16 de fevereiro de 2017;41(3):875–89.
230. Matsumoto T, Sato Y, Kobayashi T, Suzuki K, Kimura A, Soma T, et al. Adipose-derived stem cell sheets improve early biomechanical graft strength in rabbits after anterior cruciate ligament reconstruction. *Am J Sports Med.* novembro de 2021;49(13):3508–18.
231. Wu B, Zhao Z, Li S, Sun L. Preservation of remnant attachment improves graft healing in a rabbit model of anterior cruciate ligament reconstruction. *Arthroscopy.* agosto de 2013;29(8):1362–71.
232. Sun Z, Wang X, Ling M, Wang W, Chang Y, Yang G, et al. Acceleration of tendon-bone healing of anterior cruciate ligament graft using intermittent negative pressure in rabbits. *J Orthop Surg Res.* 18 de abril de 2017;12(1):60.
233. Kang TS, Gorti GK, Quan SY, Ho M, Koch RJ. Effect of hyperbaric oxygen on the growth factor profile of fibroblasts. *Arch Facial Plast Surg.* janeiro de 2004;6(1):31–5.
234. Oyaizu T, Enomoto M, Yamamoto N, Tsuji K, Horie M, Muneta T, et al. Hyperbaric oxygen reduces inflammation, oxygenates injured muscle, and regenerates skeletal muscle via macrophage and satellite cell activation. *Sci Rep.* 22 de janeiro de 2018;8(1):1288.
235. Øiestad BE, Engebretsen L, Storheim K, Risberg MA. Knee osteoarthritis after anterior cruciate ligament injury: a systematic review. *Am J Sports Med.* julho de 2009;37(7):1434–43.
236. Lattermann C, Jacobs CA, Proffitt Bunnell M, Huston LJ, Gammon LG, Johnson DL, et al. A Multicenter Study of Early Anti-inflammatory Treatment in Patients With Acute Anterior Cruciate Ligament Tear. *Am J Sports Med.* fevereiro de 2017;45(2):325–33.
237. Leite CBG, Merkely G, Charles JF, Lattermann C. From inflammation to resolution: Specialized pro-resolving mediators in posttraumatic osteoarthritis. *Curr Osteoporos Rep* [Internet]. 24 de agosto de 2023; Disponível em: <http://dx.doi.org/10.1007/s11914-023-00817-3>

238. Almzaiel AJ, Billington R, Smerdon G, Moody AJ. Hyperbaric oxygen enhances neutrophil apoptosis and their clearance by monocyte-derived macrophages. *Biochem Cell Biol.* agosto de 2015;93(4):405–16.
239. Capó X, Monserrat-Mesquida M, Quetglas-Llabrés M, Batle JM, Tur JA, Pons A, et al. Hyperbaric oxygen therapy reduces oxidative stress and inflammation, and increases growth factors favouring the healing process of diabetic wounds. *Int J Mol Sci* [Internet]. 11 de abril de 2023;24(8). Disponível em: <http://dx.doi.org/10.3390/ijms24087040>
240. Harnanik T, Soeroso J, Suryokusumo MG, Juliandhy T. Effects of hyperbaric oxygen on T helper 17/regulatory T polarization in antigen and collagen-induced arthritis: Hypoxia-inducible factor-1 α as a target. *Oman Med J.* janeiro de 2020;35(1):e90.
241. Juskovic A, Nikolic M, Ljubic B, Matic A, Zivkovic V, Vucicevic K, et al. Effects of combined allogenic adipose stem cells and hyperbaric oxygenation treatment on pathogenesis of osteoarthritis in knee joint induced by monoiodoacetate. *Int J Mol Sci.* 12 de julho de 2022;23(14):7695.
242. Yilmaz O, Bilge A, Erken HY, Kuru T. The effects of systemic ozone application and hyperbaric oxygen therapy on knee osteoarthritis: an experimental study in rats. *Int Orthop.* fevereiro de 2021;45(2):489–96.
243. Grover DM, Chen AA, Hazelwood SJ. Biomechanics of the rabbit knee and ankle: muscle, ligament, and joint contact force predictions. *J Biomech.* 13 de março de 2007;40(12):2816–21.